# Beiträge zur Ausgestaltung der gynäkologischen Radiotherapie.

INAUGURAL-DISSERTATION

ZUR ERLANGUNG DER

MEDIZINISCHEN DOKTORWÜRDE

VORGELEGT DER

HOHEN MEDIZINISCHEN FAKULTÄT

DER

ALBERT-LUDWIGS-UNIVERSITÄT ZU FREIBURG
IM BREISGAU

von

**Hans Georg Hirsch**
aus Berlin.

Berlin.
Verlag von R. Trenkel
1912.

Gedruckt mit Genehmigung der medizinischen Fakultät in Freiburg i. B.

Referent:
Geh. Hofrat Prof. Dr. Krönig.
Dekan:
Geh. Hofrat Prof. Dr. Kraske.

Meiner geliebten Mutter!

Digitized by the Internet Archive
in 2026

https://archive.org/details/IA41545323_0104

Wohl kein Gebiet in der Medizin hat in den letzten Jahren einen solchen Aufschwung genommen wie die Röntgenologie. Nachdem die Röntgenstrahlen zuerst lediglich zur Diagnostik gedient hatten, wurden sie bald auch in der Oberflächentherapie verwandt. Von hier war es nur ein Schritt, ihre Wirkung auch bei der Tiefenbestrahlung zu erproben. So stellte man fest, daß die Röntgenstrahlen eine elektive Wirkung auf die Ovarien haben. Nun lag der Gedanke nahe, bei Leiden, die mit den Ovarien in Zusammenhang stehen, die Röntgenstrahlen in den Dienst der Therapie zu stellen. Bei Blutungen oder Beschwerden, die die Myome mit sich bringen, hat sich daher die Radiotherapie ebenso günstig erwiesen wie bei Blutungen ohne pathologisch-anatomisch nachweisbare Ursache, bei der Metropathia haemorrhagica.

Die Freiburger Universitätsfrauenklinik (Geh. Hofrat Prof. Dr. Krönig) hat seit etwa fünf Jahren die Radiotherapie bei Patientinnen mit gutartigen Tumoren des Uterus und Blutungen angewandt. Die ersten 35 Fälle sind nicht veröffentlicht worden, da bei der damaligen Technik die Resultate nicht befriedigend waren. Haase veröffentlichte dann im Jahre 1910 („Praktische Erfahrungen über gynäkologische Tiefenbestrahlung bei Blutungen und Tumoren des Uterus") eine Anzahl von Krankengeschichten aus der hiesigen Klinik und konnte über günstige Erfolge berichten. Da seither die Technik in der Bestrahlung sehr modifiziert worden ist, erscheint es mir gerechtfertigt und von Interesse, die bisher zum Abschluß gekommenen Krankenjournale genau wiederzugeben, um so mehr, da bei der Jugend der gynäkologischen Radiotherapie bisker keine einheitliche Technik herrscht und immer wieder neue Methoden angegeben werden. Es sei mir gestattet, vor der Wiedergabe der Journale mit einigen Worten auf die hier angewandte Technik einzugehen.

## Technik.

Zuerst wurde nach der von Albers-Schönberg angegebenen Methode verfahren: die Bestrahlung wurde von der Medianebene aus vorgenommen. Es wurde an drei aufeinander folgenden Tagen je sechs Minuten lang bestrahlt. Die Röhren wurden nach Möglichkeit mit drei bis fünf Milliampere Stromstärke belastet. Ihre Härte betrug sechs bis acht Walter. Der Fokushautabstand war 38 cm groß. Als Strahlenfilter wurde ein Ziegenleder (zwei- bis vierfach) verwandt. In einigen Fällen kam noch eine Stanniolschicht dazu. Zur Kompression wurde ein Loofahschwamm benutzt. Die nicht zu bestrahlenden Partien wurden durch Blenden und Röhrenkasten geschützt. Zuerst wurde die Applikationsdosis nach Lichtminuten bemessen, später wurde die Dosimetrie nach Kienböck angewandt.

Die Länge der Behandlungsdauer ließ eine Modifikation der Technik als wünschenswert erscheinen, und diese wurde im Sinne einer größeren Applikation von Strahlen durchgeführt. So wurde das Abdomen von rechts und links bestrahlt. Dann wurde die Zahl der Bestrahlungsfelder dadurch vergrößert, daß auch vaginal appliziert wurde. Auch hier waren die Erfolge zeitlich nicht befriedigend, so daß weitere Änderungen versucht wurden. Diese bestanden in einer nochmaligen Vermehrung der Felder durch Zusatz von Bestrahlung von beiden Glutäen, vom Kreuz und von der Vulva aus, so daß nunmehr sukzessive 1, 2, 3, 5, 6 und 7 Eingangspforten bestanden.

Zwischen den einzelnen Serien, die durchschnittlich fünf Tage dauerten, wurde zur Schonung der Haut eine Pause von 14 Tagen eingeschoben. Aus äußeren Gründen wurden in einigen Fällen sowohl die einzelnen Serien als auch die Behandlungspausen verlängert.

Nach diesen Methoden wurden die 62 Fälle, deren Krankengeschichten ich ausführlich angeben werde, behandelt. Ihnen folgt tabellarisch aufgeführt eine Reihe von Fällen, bei denen außer der soeben beschriebenen Technik die jetzt ausschließlich in der Klinik geübte Methode in Anwendung kam. Es wurden die Felder durch Aufteilung noch weiter vermehrt. Außerdem wurde die Röhre unmittelbar den zu bestrahlenden Partien genähert, von diesen nur durch ein Aluminiumfilter getrennt.

# Krankengeschichten.

*Fall 1.* Frau J. B., 28 Jahre alt, Bahnschlossersfrau. Eltern gesund, Geschwister gesund, drei gesunde Kinder. Patientin angeblich immer gesund gewesen, erste Menstruation mit 16 Jahren, regelmäßig alle vier Wochen, drei bis fünf Tage Dauer. Menses sind jetzt seit dem letzten Partus (28. 10. 1908) unregelmäßig, treten häufig schon nach 14 Tagen ein, acht Tage Dauer, viel Blutverlust. („Zweimal fast versoffen im Blut.")

Beschwerden: Schwindel, Wallungen, dyspeptische Beschwerden, Übelkeit, Kopfschmerzen, Herzklopfen, Ziehen in den Gliedern, allgemeine Abgeschlagenheit und Schwäche, Kreuzschmerzen. Patientin kommt wegen der starken Blutungen.

Status: Blasse Frau von mittlerem Knochenbau, Schleimhäute blaß, Hämoglobin 80 Prozent, Muskulatur gut entwickelt, mäßiges Fettpolster.

Genitalbefund: Ohne besonderen Befund.

Diagnose: Metropathia haemorrhagica.

Therapie: Patientin wurde vom 22. bis 27. 7. 09 23 Lichtminuten bestrahlt und entzog sich dann der Behandlung.

*Fall 2.* Frau A. F., 38 Jahre alt, Malersfrau. Vater ist tödlich verunglückt, Mutter ist an Schlaganfall gestorben. Geschwister: eine gesund, eine starb an Schwindsucht, eine an Wassersucht. Kinder: drei gesund, zwei starben als Säuglinge. Patientin selbst war angeblich gesund, erste Menstruation mit zwölf Jahren, unregelmäßig, zwei bis vier Wochen Intervall, vier bis fünf Tage Dauer, mäßiger Blutverlust.

Seit etwa $1^1/_2$ Jahren alle vier bis fünf Wochen Menses, von zwei bis drei Wochen Dauer, viel Blutverlust.

Beschwerden: Seit den starken Blutungen Kopfschmerzen, Schwäche, Übelkeit, Wallungen, Schweiße, Herzklopfen, Ziehen in den Gliedern und Büsten, Leib- und Kreuzschmerzen.

Patientin kommt wegen der Blutungen in die Klinik, nachdem sie seit $1^1/_2$ Jahren vergeblich mit Tropfen und Einspritzungen behandelt worden ist.

Genitalbefund: o. B.

Diagnose: Metropathia haemorrhagica.

Therapie: Patientin wurde am 22., 24. 7. und am 5. 8. 09 zusammen mit 19 Lichtminuten bestrahlt, entzog sich darauf der weiteren Behandlung.

*Fall 3.* Fräulein M. W., 50 Jahre alt. Vater an Lungenschwindsucht gestorben, Mutter desgl. Geschwister: eine gesund, drei an Lungenschwindsucht, zwei an Krebs gestorben.

Patientin gibt an, „mehr krank als gesund" gewesen zu sein. Als Kind war Patientin angeblich magenleidend. 1888 bis 1890 mehrfache Brustoperationen (Tuberkulose), 1893 bis 1899 dauernd bettlägerig wegen Magengeschwür (Morphium). Erste Menstruation mit 17 Jahren, alle 25 Tage eintretend, zwei Tage Dauer, wenig Blutverlust. Patientin hat im allgemeinen „innere Krämpfe" bei der Menstruation. Seit Ostern steigen die Menstruationsbeschwerden in der Weise, daß sie Magenschmerzen hat, „als ob offene Wunden im Magen wären". Die Schmerzen treten drei bis vier Tage ante menses auf und dauern zwölf bis vierzehn Tage. Während dieser Zeit drei bis vier Spritzen Morphium (Patientin war früher morphiumsüchtig). Patientin kommt wegen dieser Beschwerde. Tuberkulöse Luftbeschwerden fingen auch immer drei Tage ante menses an.

Status praesens: Etwas verwachsene und blasse Person von mittlerem Knochenbau. Blasse Schleimhäute, mäßiges Fettpolster und Muskulatur.

Genitale: Zeigt keinen besonderen Befund.

Diagnose: Metropathia haemorrhagica.

Therapie: 8. bis 11. 10. 1909 Bestrahlung von insgesamt 18 Lichtminuten.

17. 10. Menses beginnen nach 25 Tagen, nachdem wie früher auch drei bis vier Tage starke Krämpfe im Leib vorhergegangen sind. Menses wie sonst, auch am ersten Tage Kopfschmerzen. Nachher (wie sonst) Schmerzen im Magen und Kreuz, die vom Unterleib heraufziehen, „als ob eine offene Wunde im Magen wäre", keine Röntgenstörungen.

28. 10. bis 4. 11. Zweite Serie von 24 Lichtminuten.

11. 11. Beginn der Menses, die Schmerzen ante Menses traten am 7. 11. ein, Verlauf wie früher. Auch Kopfweh bestand am ersten Tage und besteht dann noch einmal drei Tage lang. Die Schmerzen dauerten außergewöhnlich lange, so daß Patientin sechs bis sieben Spritzen Morphium gebraucht.

24. bis 26. 11. Dritte Serie von 18 Lichtminuten.

3. bis 4. 12. Menses sind zu früh eingetreten, Krämpfe von gleicher Stärke wie früher traten diesmal zugleich mit dem Unwohlsein ein. Die Schmerzen waren dann etwas geringer als sonst.

17. bis 20. 12. Bestrahlung von 18 Lichtminuten. Die Bauchhaut zeigt deutliche Bräunung.

25. bis 26. 12. Menses zu früh am 22. Tage eingetreten (sonst nur ausnahmsweise vor dem 25. Tage). Patientin hatte früher vier Tage vorher (früher zwei Tage) furchtbare Krämpfe. Nachher kamen die anderen Schmerzen so stark wie vorher hinzu. Patientin meint die starken Schmerzen darauf zurückführen zu müssen, daß sie nicht wie sonst liegen konnte.

21. bis 22. 1. 1910. Menses wie sonst, nur hören die sonst kurze Zeit nach den Menses auftretenden Schmerzen in der Magengegend, die sonst acht bis zehn Tage dauerten, jetzt überhaupt nicht auf. (Früher war Patientin acht bis zehn Tage ohne Schmerzen.)

20. 2. Krämpfe wie bei Menses, aber Amenorrhoe. Die Schmerzen in der Magengegend hielten dauernd an. Wallungen und Kopfschmerzen bestehen seit einigen Wochen.

9. 3. Bisher Amenorrhoe.

12. 8. Patientin kann sich vorstellen, Befinden ist glänzend, überschwengliche Dankesäußerungen.

Nach 78 Lichtminuten Amenorrhoe.

*Fall 4.* Fräulein A. H., 38 Jahre alt, Vater ist an Schlaganfall gestorben, Mutter gesund, ebenso acht Geschwister. Patientin leidet seit drei bis vier Jahren an Magendarmkatarrh. Erste Menstruation mit 15 Jahren, Verlauf regelmäßig, Intervall von vier Wochen wie beim Tage Dauer. Seit fünf Jahren sind die Menses unregelmäßig, aussetzend, darauf sehr stark, zum Teil einen Monat dauernd. Letzte Menstruation im August, seither Amenorrhoe. Beginn der jetzigen Erkrankung: Menses blieben von August 08 bis August 09 aus, dauerten im August 1909 zweieinhalb Woche. Patientin fühlt sich durch die Unregelmäßigkeit geschädigt und ist beunruhigt.

Habitus: Gesunde Klimakterica von robustem Knochenbau, Schleimhäute o. B. Muskulatur und Fettpolster gut entwickelt.

Diagnose: Metropathia haemorrhagica.

Therapie: 2. 11. 09 bis 6. 11. 09 Bestrahlung von 24 Lichtminuten. Es wurde fast Teinte B erreicht.

24. 11. Bisher keine Blutung und keine Beschwerde. Stuhlentleerung ist besser als früher, da sie nicht mehr so anstrengend ist.

24.—26. 11. Bestrahlung von 18 Lichtminuten. Patientin reist ab.

*Fall 5.* Frau H. v. C., 52 Jahre alt. Patientin gibt an, eine Lungenentzündung durchgemacht zu haben. Öfter litt sie auch an Halsbeschwerden. Einmal Wochenbettfieber mit Thrombose.

Erste Menstruation mit 15 Jahren, Verlauf regelmäßig, zwei Tage Dauer, dann drei Tage Pause und wieder eine Blutung.

Seit ein bis zwei Jahren sind die Menses unregelmäßig. Einmal trat eine Pause von 56 Tagen ein, einmal 45 und zweimal 12 Tage Beim Beginn der Erkrankung in den zwanziger Jahren hatte Patientin beim Unwohlsein Kopfschmerzen, die nach und nach häufiger

wurden. Körperliche Reize, wie Reiten, Seebäder, halfen ausgezeichnet. Seit zehn Jahren wird das Kopfweh immer ärger, im Jahre 1907 hatte Patientin 130, im Jahre 1908 128 und im Jahre 1909 153 Kopfwehtage im Bett zugebracht. Das früher häufige Auftreten der Erbrechen ist in letzter Zeit seltener geworden.

Magen- und Nervenbehandlung versagten ebenso wie Hypnose. Im ganzen half körperliche Bewegung am besten. Patientin war während der Schwangerschaftsamenorrhoe immer ohne Kopfweh, sn daß sie von der Menopause viel erhofft.

Habitus: Etwas neurasthenisch, sonst wohl aussehend.

Genitale: O. B.

Diagnose: Metropathia haemorrhagica.

Therapie und Verlauf: 6. 11. 09 Menses nach 36 Tagen.

24. 11. bis 1. 12. Erste Serie von 24 Lichtminuten. Es wurde fast Teinte B erreicht.

16. bis 21. 12. Zweite Serie von 24 Lichtminuten.

21. 12. Immer Kopfweh, doch ist nachmittags nach der Bestrahlung und am nächsten Tage Besserung zu verspüren.

25. 12. Menses nach 50 Tagen wie sonst.

12. bis 14. 1. 1910. Dritte Serie von 20 Lichtminuten.

12. 1. Patientin war nach sieben Wochen Pause unwohl (jetzt vor 15 Tagen) ganz wie früher, hatte viel Kopfweh.

*Fall 6.* Frau B. Sch., 31 Jahre alt, Tagelöhnersfrau. Vater an Lungenentzündung gestorben, Mutter lungenkrank, drei Geschwister gesund.

Patientin hat achtmal geboren, fünf Kinder leben und sind gesund, drei sind gleich nach der Geburt gestorben. Außerdem hat Patientin zwei Aborte durchgemacht.

Seit 1900 ist Patientin sehr matt und abgeschlagen, ständig Kreuz- und Gliederschmerzen. Patientin hat bis jetzt deswegen von der Landesversicherung eine Rente erhalten und wird jetzt von dieser in die Klinik gesandt, um sich untersuchen zu lassen.

Habitus: Sehr stark unterernährte Frau mit abgehärmtem Gesichtsausdruck.

Genitale: O. B.

Therapie: 25. 7. Untersuchung des Urins ergab kein Eiweiß, goldgelbe, klare Farbe, saure Reaktion.

27. 7. Indigokarmin wird links nach neun Minuten, rechts nach zehn Minuten ausgeschieden.

In der Zeit vom 13. 5. bis 2. 9. wurden Patientin $37^1/_2$ x ohne Erfolg appliziert.

Patientin wurde als mit anderen Beschwerden behaftet und daher ungeeignet für die Röntgenbehandlung entlassen.

*Fall 7.* Frau P. W., 49 Jahre alt. Vater und Mutter sind an Altersschwäche gestorben, ein Bruder ist gesund, eine Schwester an un-

bekannter Ursache gestorben. Patientin hat viermal geboren, zwei Kinder leben, zwei starben bei der Geburt.

Erste Menstruation mit 15 Jahren, Verlauf war stets regelmäßig bis vor zwei Jahren. Jetzt leidet Patientin bei den Menses an Unterleibsschmerzen. Seit Mitte Dezember 1909 bestehen Blutungen.

Status: Sehr blasse Frau von starkem Knochenbau, Hämoglobin 30 %, blasse Schleimhäute, gut entwickelte Muskulatur.

Lunge o. B.

Herz: Lautes systolisches Geräusch. Spitzenstoß nicht zu fühlen.

Puls: Regelmäßig, leicht zu unterbrechen.

Genitale: Uterus anteflektiert, über mannskopfgroß. Eingeschränkte Beweglichkeit, harte Konsistenz.

Diagnose: Uterus myomatosus.

Verlauf: 7. 1. Patientin ist zur Operation vorbereitet. Trotz guter Technik totales Versagen der Anästhesie, daher wird wegen der großen Anämie von der Operation Abstand genommen.

8. 1. Patientin blutet noch, wenn auch nicht stark.

8. bis 11. 1. Erste Serie von 24 Lichtminuten.

24. 1. Tumor scheint weicher und kleiner als bei der Aufnahme zu sein, keine Blutungen.

25. bis 26. 1. Zweite Serie von 30 Lichtminuten.

26. 1. Patientin bringt einige Stücke, die heute morgen aus der Scheide abgegangen sind. Mikroskopische Untersuchung ergibt: Myom mit weiten Lymphspalten, die Stücke sind etwa pflaumengroß, Tumor um etwa ein drittel kleiner.

14. 2. Keine Blutung bisher, gutes Wohlbefinden, Tumor anscheinend weit kleiner.

14. bis 15. 2. Dritte Serie von 48 Lichtminuten.

1. 3. Am 25. 3. trat eine Rötung des Leibes auf, die am 26. einer Bräunung Platz machte. Leichte Beschwerden, keine Blutung mehr. Wohlbefinden: „der Leib sei weich und zusammengefallen“, was sie an den Kleidern merkt. Befund: 35—40 % Hämoglobin, Tumor entsprechend dem dritten bis vierten Schwangerschaftsmonat, hart, etwas unregelmäßig gebildet. Unter der rüsselförmigen vorderen Lippe hängt ein kleinfingerdicker submuköser Polyp (Myom) heraus. Keine Blutung. Deutliches Erythem, zumeist schon Bräunung, rechts und links, in der Mittellinie am stärksten. Patientin hat rote Lippen, was sie früher nie hatte.

18. bis 19. 3. Letzte Serie von zwölf Lichtminuten.

*Fall 8.* Frau L. M., 38 Jahre alt. Vater an Lungenschwindsucht gestorben. Mutter ist herzkrank. Patientin hat fünf gesunde Geschwister und vier gesunde Kinder. Zwei sind an Schwindsucht gestorben. Patientin selbst ist auch lungenkrank und leidet angeblich an Krämpfen.

Erste Menstruation mit 14 Jahren, Verlauf und Wiederkehr regelmäßig, viel Blutverlust, keine Schmerzen, vier Tage Dauer.

Mitte Oktober kam Blutung zur Zeit der Periode. Diese Blutung hat fünf Wochen angehalten. Seit dieser Zeit tritt die Periode alle drei Wochen ein, ist jedoch nicht stärker als früher. Keine Beschwerden. Nach Tropfen gegen die Blutung tritt Besserung ein. Patientin ist jetzt auf Rat eines Arztes zu einer Auskratzung des Uterus in die Klinik gekommen. Sonstige Beschwerden während der Menses: Schwindel, Wallungen, Schweiße, Übelkeit, Kopfschmerzen, Herzklopfen, Ziehen in den Gliedern, allgemeine Abgeschlagenheit, Schwäche, Fluor.

Status: Frau von kräftigem Knochenbau, rote Schleimhäute, kräftige Muskulatur, mäßiges Fettpolster, keine Ödeme.

Lunge perkutorisch: Sonorer Schall, leichte Dämpfung an den Spitzen.

Auskultatorisch: An den Spitzen verwaschenes Atmen, bilden unten leichtes Rasseln.

Herz: Nicht vergrößert, Töne rein, Spitzenstoß im 5. J. K. R. in der Mammillarlinie.

Puls: regelmäßig mittelstark.

Genitale: Harter gut beweglicher retroflektierter Uterus, Adnexe sind frei, Blutung.

Diagnose: Metropathia haemorrhagica.

Verlauf: 23. 1. Abrasio nach Laminaria Dilatation.

Uterus: Enthält nur wenig dünne Schleimhaut. Formalinätzung. Operation wird verweigert.

29. 1. bis 4. 2. Erste Serie von 81 Lichtminuten.

18. 2. bis 26. 2. Zweite Serie von 42 Lichtminuten.

23. 2. Menses fünf Tage Dauer (zwei Tage stark). Im allgemeinen etwas stärker als sonst, was Patientin auf eine holprige Wagenfahrt schiebt. Patientin unterbrach aus äußeren Gründen die Behandlung.

13. 9. Brief: „Zustand ist ziemlich besser, seit der letzten Bestrahlung trat zweimal das Unwohlsein schon wieder nach 14 Tagen ein. Die Blutungen waren in den ersten Tagen ziemlich stark und dauerten drei bis sieben Tage. Die letzte ist zu Anfang letzter Woche abgelaufen. Schmerzen hatte ich wenig oder keine. Nur hin und wieder etwas Stechen im Bauch und Rücken. Das Allgemeinbefinden ist gut."

*Fall 9.* Fräulein J. H. 31 Jahre alt, Vater ist an Lippenkrebs gestorben, Mutter gesund, vier Geschwister gesund, zwei in früher Kindheit gestorben.

Erste Menstruation mit 29 Jahren, zuerst alle vier Wochen, Dauer von acht Tagen, ein halb Jahr lang viel Blutverlust. Dann wurden Menses unregelmäßig, sie waren selten, dann aber so stark, „daß man den Boden putzen mußte". Zuletzt nach einer Pause von einem Vierteljahr zehn Tage lang ab und an Blutung. Patientin war stets verstopft und hatte auch bisweilen bei der Harnentleerung Schwierigkeiten. Weißlicher Ausfluß aus der Vagina und Blutungen. Oft Übelkeit und Erbrechen.

Ausgesprochene Kurzatmigkeit, Brustschmerzen in der linken Seite, viel Husten, bisweilen Herzklopfen, schlechter Kräftezustand. Im letzten Vierteljahre 20 Pfund Gewichtsverlust.

Beginn der jetzigen Erkrankung: 1909 im Frühjahr bemerkte Patientin plötzlich Blutung außerhalb der Regel. Die Blutungen waren ziemlich stark. Nach etwa acht Wochen Wiederholung, dann auch in größeren und kleineren Intervallen. Patientin wurde vom Arzt der hiesigen Klinik überwiesen.

Status: Kyphoskoliose, graziler Knochenbau, Muskulatur und Fettpolster gering entwickelt. Hämoglobin 82 %, Schleimhäute rot.

Lungen: Hinten über beiden Unterlappen giemende Geräusche.

Herz: O. B.

Leib: Solider Tumor im Unterleib, besonders links bis zum Nabel reichend.

Genitale: Uterus retroflektiert, hart, schlecht beweglich, über mannskopfgroß. Tumor füllt das ganze Becken aus. Adnexe sind nicht zu tasten.

Diagnose: Myomata uteri permagna, Kyphoskoliose, Debilitas permagna.

Verlauf: 12. 2. 1910 Menses zehn Tage dauernd.

16. bis 21. 2. Erste Serie von 48 Lichtminuten.

8. bis 24. 3. Zweite Serie von 36 Lichtminuten.

22. bis 24. 3. Bräunlicher Ausfluß, zwei Tage Dauer.

24. 3. Exploratio: Status idem.

18. bis 20. 4. Dritte Serie von 24 Lichtminuten. Alle drei bis vier Wochen plötzliche Temperatursteigerung mit beschleunigtem, oft fliegendem Puls, Atemnot und Angstgefühl. Auf Dipitalis prompter Rückgang.

24. 4. Allmählich immer mehr Wohlbefinden, Gesichtsfarbe blühend, Appetit sehr gut, Körperkräfte nehmen von Tag zu Tag zu.

Letzte Blutung vom 17. bis 20. 4. war sehr leicht ohne merkliche Beschwerde. Entlassung auf drei Wochen: Tumor um etwa ein viertel verkleinert, etwas über straußeneigroß.

27. 5. bis 1. 6. Vierte Serie von 48 Lichtminuten. Nach 98 Lichtminuten Amenorrhoe.

*Fall 10.* Frau M. L. D. 40 Jahre alt, Eltern neurasthenisch. Vor zehn Jahren hatte Patientin infolge von Schicksalsschlägen eine Neurose. Später Influenza, Wochenbettfieber, Urinbeschwerden. Patientin hat fünfmal normal geboren. Erste Menstruation mit $13\frac{1}{2}$ Jahren, nie regelmäßig, meist Intervall von sechs Wochen auf die Dauer von vier bis zehn Tagen. Keine Beschwerden. Sehr erregbares Herz, „Herzschmerzen“, nervöse Genese oder Muskelrheumatismus.

Beginn der Erkrankung: Im 29. Lebensjahr der Patientin starb ihr erster Ehemann, im Anschluß daran nervöser Chok und menstruelle Blutungen. Während der Witwenzeit später Wochenbettfieber, starke

Blutungen infolge von Atonie. Gelegentlich einer Schwangerschaftuntersuchung wurde ein Myom festgestellt. Das Kind wurde ausgetragen, schwere Geburt. Danach bestanden Menorrhagien. Kur in Nauheim, hierauf Konsultation bei Geh. Hofrat Krönig wegen des Myoms und der Herzbeschwerden.

Status: Korpulente, neurasthenisch veranlagte Patientin. Hämoglobin 70 %, rote Schleimhäute, starkes Fettpolster, robuster Knochenbau.

Genitale: Uterus gleichmäßig vergrößert, rund, kuglig, bis zwei Querfinger über den Nabel reichend.

Diagnose: Myom, Adipositas, Nervositas.

Verlauf: 11. bis 15. 2. 1910. Menses treten neun Tage zu spät ein.

15. bis 17. 2. Erste Serie von 48 Lichtminuten.

11. bis 15. 3. Menses.

22. 3. Starke Reaktion: Fürchterliche Abgeschlagenheit, in der linken Seite Kreuzschmerzen während der Tage der Bestrahlung, „als ob sie unwohl würde", „sie spürt ihren Unterleib". Patientin hatte solche Stiche auch früher bei Unwohlsein.

22. bis 24. 3. Zweite Serie von 18 Lichtminuten.

20. 4. Zwölf Lichtminuten. Hier wurde aus äußeren Gründen die Behandlung unterbrochen.

18. bis 19. 10. Dritte Serie, in 40 Lichtminuten wurden 9 x appliziert.

23. bis 26. 10. Menses etwas stärker als sonst.

2. 11. Bestrahlung von 25 Lichtminuten, bei der 8 x appliziert wurden.

5. bis 17. 11. In 95 Lichtminuten wurden $11^3/_4$ x appliziert.

15. 11. In der Nacht vom 12. bis 13. 11. starkes Schwitzen, links unten etwas Schmerzen, am Morgen geringer Blutabgang.

Patientin entzog sich darauf der Behandlung.

*Fall 11.* Frau L. L., 46 Jahre alt. Patientin war mit 16 Jahren bleichsüchtig, jetzt ist sie seit geraumer Zeit unterleibskrank. Patientin hat fünfmal geboren.

Erste Menstruation mit 14 Jahren. Früher waren Menses immer regelmäßig, Intervall von drei Wochen, Dauer acht Tage, immer große Schmerzen. Seit $1^1/_2$ Jahren sind die Menses unregelmäßig, treten alle 15 bis 16 Tage ein, dauern acht Tage, Viel Blutverlust, seit November 1909 Magen- und Leibschmerzen, Frösteln. Patientin wird aus der Poliklinik zur Beseitigung der klimakterischen Menstrualunregelmäßigkeiten zum Röntgen geschickt. Ausfluß, schlechter Appetit, Aufstoßen, Leberschwellung, Leib- und Kreuzschmerzen, Husten, Brustschmerz, Kopfweh, Wallungen, Schwindel, allgemeine Abgeschlagenheit, Schwäche und schlechter Schlaf.

Status: Robuste Frau von hysterischem Gesichtsausdruck, Fettpolster gering, Haut welk und schlaff. Striä am Bauch.

Genitale: O. B.

Diagnose: Metropathia haemorrhagica.

Verlauf: 21. bis 22. 2. 1910. Erste Serie von 48 Lichtminuten.

5. 3. Menses, vier bis fünf Tage dauernd, wie sonst.

9. bis 21. 3. Zweite Serie von 60 Lichtminuten.

25. 3. Menses, sechs Tage (drei Tage stark, drei Tage „nicht der Rede wert"), sonst wie gewöhnlich.

10. V. Dritte Serie von 36 Lichtminuten.

12. 5. Bisher Amenorrhoe. Seit drei Wochen bestehen Schweiße, Wallungen, besonders nachts; ebenso viel Schwindelgefühl.

31. 5. Amenorrhoe hält an. Patientin klagt wie immer. Ausfallserscheinungen bestehen fort.

5. 8. Vorstellung der Patientin: Immer noch Amenorrhoe, jetzt ununterbrochen seit fünf Monaten. Kreuz- und Leibschmerzen wie früher, Brechreiz, Schwitzen, wenig Wallungen. Seit drei Wochen ist Patientin magerer geworden.

10. 12. Wegen wieder auftretender Menses wieder Radiotherapie.

5. bis 23. 12. In 64 Lichtminuten wurden ca. 17 x appliziert.

16. bis 22. 12. Menses.

31. 1. bis 13. 2. 1911. In 88 Lichtminuten wurden $32^1/_2$ x appliziert.

6. 3. Menses sind wieder ausgeblieben.

6. bis 9. 3. In 85 Lichtminuten wurden 42 x appliziert.

27. 3. Patientin zur Exploration bestellt. Gibt an, daß seit Dezember keine Periode dagewesen sei. Es bestehen nervöse Beschwerden aller Art, hiergegen wird Brom verordnet.

Genitale: Uterus klein, atrophisch, retroponiert, Zervix in der Spinallinie, Adnexe frei.

*Fall 12.* Frau T. B., 48 Jahre alt. Mutter an Herzleiden gestorben, Vater gesund, Schwester gesund, drei als kleine Kinder gestorben. Patientin hat fünfmal geboren, einen Abort durchgemacht, vier Kinder leben, eins ist bei der Geburt gestorben. Patientin gibt an, an Bleichsucht und Asthma gelitten zu haben, mit 20 Jahren hat sie eine Lungenentzündung gehabt.

Erste Menstruation trat mit 18 Jahren auf, wiederholte sich alle vier Wochen, acht Tage Dauer, viel Blutverlust, keine Schmerzen. Menstrualbeschwerden: Schwindel, Wallungen, Erbrechen, Herzklopfen usw.

Seit zwei Jahren hatte sie immer während der Periode sehr starke Blutverluste. Patientin hat Tee, Pulver, Tabletten und Tropfen gebraucht, nichts hat geholfen. Sie wurde darauf vom Arzt in die Klinik geschickt.

Status: Stark gebaute Frau, leicht dyspnöisch, leicht zyanotisch, Schleimhäute rot, Muskulatur kräftig, starkes Fettpolster.

Lunge: Sonorer Schall, Giemen und Bronchitis.

Herz: Nach links verbreitert. Systolisches Geräusch über der Spitze, zweiter Pulmonalton akzentuiert. Puls regelmäßig mittelstark.

Genitale: Retroflektierter, gänseeigroßer Tumor, Blutungen.

Diagnose wie oben.

Therapie und Verlauf: 27. 2. bis 5. 3. Menses.

3. bis 24. 3. wurden 91 Lichtminuten appliziert.

30. 3. Menses zwölf Tage dauernd, fünf Tage sehr stark, nachher geringer.

20. 4. bis 11. 5. Es wurden 91 Lichtminuten appliziert.

11. 5. Bisher Amenorrhoe, Wohlbefinden.

20. bis 23. 6. Es wurden 55 Lichtminuten appliziert.

23. 6. Bisher Amenorrhoe, seitdem Wallungen, etwa zehnmal täglich, nachts seltener, Schweiße, Wohlbefinden. Genitalbefund unverändert.

2. 9. Amenorrhoe hält immer noch an.

*Fall 13.* Frau F. L., 55 Jahre alt. Großmutter schwermütig, Vater an Schlaganfall, Mutter an Unterleibskrebs gestorben, Geschwister sind gesund, zwei nervös. Patientin hat fünf gesunde Kinder. Sie hatte zweimal Typhus, vor zehn Jahren Blinddarmentzündung, ist zweimal schwermütig gewesen (nach dem fünften Wochenbett ein Jahr lang vor 26 Jahren).

Erste Menstruation mit 13 Jahren, regelmäßig alle drei Wochen, vier Tage Dauer.

Patientin war nie gern allein, zur Zeit ihrer ersten Menstruation hatte sie starke psychische Depression, dann Wohlbefinden bis zum fünften Wochenbett, wo schon zirka sechs Wochen ante partum Schwermut auftrat und ein Jahr andauerte. Darauf 14 Jahre Wohlbefinden, dann wieder Einsetzen der Schwermut (jetzt vor sechs Jahren) für ein Jahr. Nach fünfjähriger Pause jetzt seit einem Jahr Status idem, und zwar in verstärktem Maße. Vor den Menses tritt eine deutliche Verschlimmerung der Beschwerden ein, daher wird sie in die Klinik geschickt, um die Menopause herbeizuführen.

Habitus: Gesund aussehende Matrone mit etwas psychisch alteriertem Benehmen.

Diagnose: Melancholische Beschwerden, Metropathia.

Therapie: 8. bis 24. 3. Es werden 48 Lichtminuten appliziert.

27. 4. Letzte Menstruation, Beschwerden drei Wochen ganz gering, seit 8 bis 14 Tagen mäßige Wallungen, wenig Schwindel.

6. bis 7. 6. Es werden 36 Lichtminuten appliziert.

Seit dem 27. 4. keine Menstruation mehr.

*Fall 14.* Frau A. H. 38 Jahre alt, Vater an Lungenentzündung gestorben, Mutter an Unterleibsleiden, eine Schwester lebt, fünf sind jung gestorben, hat zweimal geboren, ein Kind lebt, eins totgeboren. Patientin will außer an einer Halsentzündung niemals krank gewesen sein.

Diagnose: Myom.

Therapie: 11. bis 21. 3. Es werden 48 Lichtminuten appliziert. Patientin entzog sich der Behandlung.

*Fall 15.* Frau B. J. Vater an Herzerweiterung, Mutter an Wassersucht gestorben, von vier Geschwistern ist ein Bruder an Lungenleiden gestorben, drei sind gesund. Patientin hat drei Geburten durchgemacht und einen Abort. Angeblich nie krank gewesen. Erste Menstruation mit 13 Jahren, unregelmäßig. Alle vier bis fünf Wochen. In der letzten Zeit regelmäßig alle vier Wochen, viel Blutverlust, Kreuzschmerzen, Kopfweh, Schwindel, Wallungen, fliegende Hitze, Herzklopfen.

Diagnose: Metropathia.

Als ungeeignet entlassen.

*Fall 16.* Frau v. Sch. 52 Jahre alt. Vater hatte Gicht und asthmatische Beschwerden, an Altersschwäche gestorben. Mutter ebenfalls. Geschwister und Kinder gesund. Patientin hatte Masern und Scharlach, Keuchhusten, Rheumatismus, nach dem zweiten Partus fast immer Kopfschmerzen, sie hat drei Geburten durchgemacht. Erste Menstruation mit zwölf Jahren, mit starkem Blutverlust, sonst ohne Beschwerden. Seit zwei Jahren Blutungen unregelmäßig in Pausen von zwei bis drei Monaten. Spann- und Druckgefühl, Kopfschmerzen, allgemeine Abgeschlagenheit. Maximale Adipositas.

Genitale: Am Uterus rechts ein mannsfaustgroßer Tumor.

Diagnose: Myom.

Therapie: 18. bis 22. 4. Es werden 26 Lichtminuten appliziert.

Im Mai werden in zwölf Sitzungen 72 Lichtminuten und zirka 18 x appliziert.

Ende Mai letzte Menstruation, viel länger, aber schwächer als sonst. Seitdem Amenorrhoe. Patientin „beginnt jetzt wieder Mensch zu werden". Besonders seitdem das Brennen und Spannen usw., das im Sommer noch bestand, verschwunden ist.

17. bis 31. 8. Es werden 23 Lichtminuten und 20 x appliziert. 25. 8. Leib deutlich weicher, Tumor nicht mehr fühlbar. Patientin fühlt sich auch selbst leichter.

31. 8. Seit drei bis vier Tagen eine Art Harndrang wie auch vor vier Wochen und wie früher immer ante Menses. Ebenso lange Kopfschmerzen, trotzdem gutes Wohlbefinden. Seit Juni kein Schwindel und Ohnmachtsanfälle, seit einigen Tagen oft roter Kopf, wie auch vor vier Wochen und zur Zeit des letzten Unwohlseins.

3. 9. Nachricht, Patientin hat immer noch Amenorrhoe, fühlt sich sehr wohl.

*Fall 17.* Frau Gräfin A. 46 Jahre alt, Vater verunglückt, Mutter an Schlaganfall gestorben. Drei gesunde Geschwister. 1897 bis 1898 Abrasio wegen starker Blutungen (sieben Wochen Klinik), sonst gesund, zwei Geburten, zwei Aborte.

Erste Menstruation mit 14 Jahren, früher alle vier Wochen Dauer fünf Tage, seit einigen Jahren alle 23 bis 26 Tage, sieben bis acht Tage dauernd, zeitweise sehr stark. Seit etwa 1899 sind die Menses verstärkt,

so daß sie zu starken Schwächeanfällen führten. Eine zuverlässige Untersuchung 1903 ergab einen Leistenbruch, keinen Tumor. Februar 1910 hatte Patientin eine sehr schwere nächtliche Kolik, die Patientin auf Verdauungsbeschwerden bezog. Dieser Schmerzen wegen kam Patientin in die Klinik.

Status: Blasse Patientin. Hämoglobin 75 %, $4^1/_2$ Millionen rote Blutkörperchen.

Genitalbefund: Viele Myomknollen, unter ihnen zwei große subseröse.

Diagnose: Myomata uteri.

Therapie und Verlauf: Menses am 26. 4. nur vier Tage dauernd, so schwach wie sonst nie. 21. 5. Menses auch nur vier Tage, wieder bedeutend schwächer, dabei zweimal Koliken, die von Geh. Krönig als Stiedrehung aufgefaßt wurden.

25. bis 30. 5. Es werden 75 Lichtminuten appliziert.

14. bis 15. 6. Es werden 60 Lichtminuten appliziert.

15. 6. Menses, Tumor erscheint kleiner, die Koliken sind seit vier Wochen nimmer aufgetreten. Gutes Wohlbefinden. Dieses und das letzte Mal fehlten die Prodromalerscheinungen der Menses. Schwäche usw.

9. 7. Es werden 64 Lichtminuten appliziert. Nach drei bis vier Tagen leichte Rötung, die ihren Höhepunkt etwa 14 Tage nachher erreicht und recht unangenehm war. Behandlung mit Orthoform, Salben und Pulver.

11. bis 27. 7. Menses stärker.

13. bis 16. 8. Menses etwas schwächer. Die Rötung war am 18. 8. noch zu sehen, so daß nicht geröntgt werden konnte. Es wurde beschlossen zu operieren, da Verdacht auf Ca. wegen Blutung und mangelnder Schrumpfung des Tumors vorhanden war.

9. 11. Seit Ende August fühlt Patientin sich viel wohler, besonders da die Menstrualbeschwerden fehlen. Seit etwa dem 9. 7. bestehen Wallungen nicht sehr häufig, zirka dreimal täglich. Sie werden als nicht sehr unangenehm empfunden. Seit Mitte August sieht Patientin nach Berichten Angehöriger viel besser aus.

9. bis 22. 11. Es werden 65 Lichtminuten und 22 x verabfolgt.

10. 11. Beiderseits eine Andeutung von Rötung genau im Bereich der alten Bräunung. Deshalb vorsichtshalber vaginale Bestrahlung.

11. 11. Aus Vorsicht wurde die Sitzung verschoben, obgleich kaum Rötung zu sehen ist.

22. 11. Patientin fühlt sich wohl, als geheilt entlassen.

6. 1. 1911. Myome kaum haselnußgroß.

*Fall 18.* Frau Ch. St. 42 Jahre alt. Eltern leben gesund. Vier Geschwister gesund, eins vor einem Jahr gestorben. Drei Kinder leben, zwei tot geboren. Patientin hat als Kind Scharlach gehabt. Erste Menstruation mit 16 Jahren regelmäßig, große Blutverluste, manchmal Krämpfe.

Fünf Geburten, zwei Aborte. Ende Dezember 1909 hatte Patientin sehr starke Blutung von acht Tage Dauer, hatte dabei Leibschmerzen und Kreuzschmerzen, nach 14 Tagen wieder starke Blutung von fünf bis sechs Tagen Dauer. Auf Pillen hörte die Blutung auf, Ende März traten wieder starke Blutungen ein, Patientin wurde in die Klinik geschickt.

Genitale: Uterus hart, vergrößert, beweglich. Atnexe frei.

Diagnose: Myom.

Therapie: 24. 4. Auskratzung, dann nach drei Wochen keine Blutung, dann sechs Tage lang Blutung, seither keine Blutung. Damals gingen Fetzen ab. Patientin fühlt sich angegriffen durch die Bestrahlung. Bräunung am Leib.

11. bis 28. 5. Es sind 48 Lichtminuten appliziert.

30. 5. bis 2. 6. Es sind 46 Lichtminuten appliziert.

16. 6. bis 5. 7. Es sind 64 Lichtminuten und 14 x appliziert.

2. bis 3. 8. Es werden zwölf Lichtminuten und 1 x appliziert.

Patientin bleibt fort, da Amenorrhoe eingetreten ist.

*Fall 19.* Frau E. S. 47 Jahre alt. Vater aus unbekannter Ursache gestorben, Mutter gesund. Zwei Geschwister gesund, sechs Kinder leben, fünf Kinder unter einem Jahr an Kinderkrankheiten gestorben. Eine Fehlgeburt. Als Kind Masern.

Erste Menstruation mit 17 Jahren. Verlauf früher regelmäßig, alle vier Wochen vier bis sechs Tage dauernd, seit zwei Jahren unregelmäßig, zweimal sechs bis acht Wochen ausgeblieben. Starke Rückenschmerzen, dabei großer Blutverlust, Dauer zehn bis vierzehn Tage. Seit zwei Jahren Menorrhagien.

Diagnose: Metropathia haemorrhagica.

Therapie: 23. bis 30. 6. Es werden 58 Lichtminuten und $10^1/_2$ x appliziert.

1. bis 11. 7. Es sind 32 Lichtminuten und $12^1/_2$ x appliziert.

11. 7. bis 17. 7. Menses viel schwächer, Patientin klagt über Schlafsucht, seit ca. zehn Tagen, wie früher beim Stillgeschäft.

26. 7. bis 3. 8. 48 Lichtminuten und 5 x werden appliziert.

1. 8. Patientin klagt über Durchfall, Mattigkeit, Schwindel.

2. bis 4. 8. Geringe Blutung, es kam bisher nie vor, daß Patientin vor Ablauf von 28 Tagen Blut verlor. Starkes Herzklopfen und Kopfweh. (Niemals früher.)

8. bis 10. 8. 36 Lichtminuten und 4 x werden appliziert.

15. 9. Seit 4. August keine Blutung, Patientin fühlte sich besser, weniger schwach.

12. bis 26. 9. 94 Lichtminuten und 24 x appliziert.

*Fall 20.* Fräulein E. W. 47 Jahre alt, Lehrerin. Vater an Herzschlag, Mutter an Influenza gestorben. Geschwister gesund. Patientin hatte Lungenentzündung, Rheumatismus und Bleichsucht. Erste Menstruation mit 13 Jahren, regelmäßig alle vier Wochen zehn Tage lang mit starkem

Blutverlust und starken Schmerzen. Jetzt leidet Patientin seit zwei bis drei Jahren an Menorrhagien, seither bestehen öfters Herzbeschwerden, und Patientin fühlt sich sehr schwach. Seit einem Jahr haben die Blutungen zugenommen, dauern oft 14 Tage, zuletzt sogar vier Wochen lang. Starke Gewichtsabnahme. Menstruationsbeschwerden: Schwindel, Kopfschmerzen, Leibschmerzen, Schwäche usw.

Habitus: Grünlichweiß aussehende pastöse Person, die einen schwerkranken Eindruck macht. 35% Haemoglobin, 3,9 Millionen rote Blutkörper.

Genitalbefund: Fundus uteri zwei Querfinger oberhalb der Symphyse, Scheide beginnt senil zu werden.

Diagnose: Myom.

Therapie: 10. 5. Am Tage der Ankunft hört die Blutung auf.

12. bis 14. 5. Es werden 52 Lichtminuten und 16 x appliziert.

21. 5. Wiedereinsetzen einer leichten Blutung, die mit geringen Unterbrechungen ca. acht Tage anhält, aber schwächer als die früheren ist. Während dieser Zeit erstes Auftreten von deutlichen Wallungen.

28. 5. bis 1. 6. 58 Lichtminuten und $17^1/_2$ x werden appliziert.

6. Seither nur ein Tag Blutung schwach, sonst Amenorrhoe.

Befund: Tumor kleiner, rote Lippen und Schleimhäute. Befinden gut, Wallungen sind stärker geworden.

16. bis 17. 6. 58 Lichtminuten und 7 x werden appliziert.

17. 6. Haemoglobin 55% rote Blutkörper acht, drei im kleinen Quadranten. Seit heute früh geringe Blutung, nervöse Schwäche und Mattigkeit, der sonst bei Blutungen vorhandene Urindrang besteht heute nicht mehr.

4. bis 7. 7. 58 Lichtminuten und 26 x.

2. 8. Eine schon vor der Bestrahlung bestehende Bräunung nahm nach drei Tagen zu, um dann einer zweimaligen Häutung Platz zu machen. Kongestionen haben zugenommen.

2. bis 5. 8. 104 Lichtminuten und 24 x. Cessatio mensium.

5. 8. Haemoglobin 65%, 4 Millionen rote Blutkörper, heute besteht eine mäßige Blutung, Haut leicht gerötet, daher nicht die volle Dosis appliziert.

21. 8. Am 13. 7. Wiederbeginn der Blutung, wenig aber täglich. Nach der vierten Serie acht Tage keine Blutung, im ganzen weniger Blutverlust als früher. Noch immer leichte Rötung und Hautablösung. Starke Bräunung.

Rechts: Myom vier Querfinger unter dem Nabel.

Links: Myom drei Querfinger über der Symphyse.

27. bis 31. 8. 69 Lichtminuten und 27 x.

31. 8. Befinden bis zur letzten Serie sehr gut, die Bestrahlungen wirken ermüdend, und machen nervös. Guter Stuhlgang, Appetit besser als früher. Rosiges Aussehen, rote Lippen und Schleimhäute. 70% Haemoglobin, 4,5 Millionen rote Blutkörper.

*Fall 21.* Frau O. W. 48 Jahre alt. Vater an Altersschwäche gestorben, Mutter ebenfalls, drei gesunde Geschwister, Ehemann an Lungenschwindsucht gestorben. Patientin angeblich nie krank gewesen, erste Menstruation mit 18 Jahren, Verlauf regelmäßig, früher $1^1/_2$ Tage, in den letzten drei Jahren alle 14 Tage bis zu acht Tagen Dauer. Starke Schmerzen, großer Blutverlust. Wegen dieser Beschwerden wurde die Patientin in die Klinik geschickt.

Status: Große stark gebaute, etwas blasse Frau.

Haemoglobin 45 %, Schleimhäute blaß, Muskulatur gut entwickelt. Lungen: Auf beiden Spitzen verstärktes Atmen. Herz: systolische Geräusche an den Spitzen.

Genitale: Uterus retroflektiert, nicht vollständig aufrichtbar, etwas vergrößert, von harter Konstenz.

Diagnose: Uterus myomatosus. Anaemia gravis.

Therapie: Wegen der großen Anaemie Röntgenbestrahlung.

29. 5. bis 3. 6. 48 Lichtminuten und 47 x.

29. 6. bis 2. 7. 66 Lichtminuten und $17^1/_4$ x.

5. bis 14. 8. 163 Lichtminuten und 12 x.

14. 8. Geringe Rötung.

21. 9. Macht Pilgerfahrt, deswegen so lange Pause.

1. bis 4. 8. Letzte Periode drei Tage lang. Etwas schwächer als sonst, seither keine Blutung. Patientin fühlt sich kräftig.

21. bis 22. 9. 154 Lichtminuten und 31 x.

18. 10. In den letzten 14 Tagen bisweilen Schwindel, sonst keine Beschwerden.

19. 10. Uterus absolut normal.

24. 11. Uterus anscheinend nicht vergrößert, retroflektiert, wegen dicker Bauchdecken nicht abzutasten.

Scheide eng (senil?). Amenorrhoe. Seit dem 1. 8. bestehen, bis dahin alle 14 Tage Blutung. Schwindel gelegentlich seit ca. sechs Wochen. Früher nicht. Ebenso Kopfschmerzen, ein Pfund Gewichtsverlust seit vier Wochen. Haemoglobin 75 %, Sondenlänge $6^1/_2$ cm.

*Fall 22.* Frau B. B., 32 Jahre alt, Landwirtsfrau. Vater an Lungentuberkulose, Mutter an Cystitis gestorben. Acht Geschwister, davon zwei an Lungentuberkulose gestorben, eine Schwester lungenkrank, fünf gesunde Kinder. Als Kind Masern, Diphtherie, Gelenkrheumatismus. Erste Menstruation mit 18 Jahren, immer regelmäßig. Dauer drei bis vier Tage. Seit Dezember acht bis zehn Tage. Viel Blutverlust, wenig Schmerzen. Ende Dezember 1909 letzte Entbindung, nach dem Wiederauftreten der Menses sind diese stärker und schmerzhafter als früher, Patientin sucht auf Rat des Arztes die Klinik auf.

Status: Magere Frau, ausgesprochen neurasthenischer Habitus.

Genitalbefund: Uterus etwas vergrößert, beweglich, retroflektriert, Adnexe frei, Ausfluß Prolaps.

Diagnose: Metropathia, haemorrhagica.

Therapie: 30. 5. bis 2. 6. 25 Lichtminuten und 5 x.

Patientin entzog sich der Behandlung. Nachricht: Patientin befindet sich seit dem 1. 8. im Irrenhaus. War zweifellos schon in der Zeit der Behandlung stark gestört.

*Fall 23.* Frau St., 38 Jahre alt. Einzelheiten unbekannt.

Status: Mäßig korpulente Frau mit ausgesprochen nervösem Habitus.

Diagnose: Metrapathia, Prolaps.

31. 5. Kolporaphie. Menstruation war vor der Operation immer sehr stark, oft fünf bis acht Tage anhaltend. Nach der Operation erstes Unwohlsein sehr stark, nach der ersten Bestrahlung sehr stark, gleicher Blutverlust wie sonst in sechs bis acht Tagen. Zweites Unwohlsein am vierten, fünften, sechsten und achten Tage. Die beiden ersten Tage schwach, am dritten Tage sehr stark. Am 8. 8. Bestrahlung, hierauf wieder etwas Blutverlust, jedoch unbedeutend.

16. bis 17. 6. 36 Lichtminuten und 4 x.

4. bis 6. 7. 58 Lichtminuten und 14 x.

20. bis 22. 7. 66 Lichtminuten und 12 x.

8. bis 11. 8. 88 Lichtminuten und 40 x.

September: Cessatio mensium. Aus der Behandlung ausgeschieden.

12. 1. 1911. Bericht: Nach vier Monate langer Amenorrhoe im Ende Dezember wieder vier Tage sehr geringe Blutung. Sondenlänge des Uterus $5^1/_2$ cm. Jetzt wieder Amenorrhoe.

*Fall 24.* Frau J. v. C., 50 Jahre alt. Seit langer Zeit nervös, Gesichtsneuralgien. Eine Geburt, erste Menstruation mit 13 Jahren regelmäßig, früher schmerzhaft, drei bis vier Tage Dauer. Mittlerer Blutverlust, Anfang April rechtzeitige Menses, die zum erstenmal länger und stärker dauerten Zehn bis zwölf Tage. Dann Pause von $3^1/_2$ Wochen und normale Menstruation, bis am 18. 5. von neuem unregelmäßige Blutungen eintraten, die zwölf Tage nach Beginn auf Tropfen geringer wurden. Seitdem dauernd leichte Blutung.

Habitus: Gesund aussehende Frau. Neurasthenischer Habitus, Haemoglobin 60 %.

Genitale: Faustgroßer Tumor.

Diagnose: Myom.

Therapie: 4. bis 6. 6. 48 Lichtminuten.

21. bis 23. 6. 60 Lichtminuten.

23. 6. Nervöser Anfall wegen Blutung.

5. bis 12. 7. Klinischer Aufenthalt, kam wegen stärkerer Blutung, die am 26. 6. mit Krämpfen in der Brust einsetzten. Seitdem nach dreitägigem Nachlassen wieder Stärkerwerden der Blutung. Besonders nachts.

8. bis 11. 7. 68 Lichtminutea 26 x. Cessatio mensium.

27. 7. Seit $1^1/_2$ Wochen keine Blutung mehr.

27. 7. bis 2. 8. 90 Lichtminuten 13 x.

8. 8. Patientin kommt mit leichtem Erythem beiderseits. Soll ein Tag nach letzter Bestrahlung aufgetreten sein. Starker Juckreiz, Orthoformsalbe.

16. bis 18. 8. 34 Lichtminuten, 8 x.

16. 8. Das Erythem besteht noch. Dauerverband ist notwendig gewesen. Ohne Orthoformsalbe anscheinend immer Jucken. Amenorrhoe, keine Ausfallserscheinungen.

*Fall 25.* Frau H. J., 51 Jahre alt, früher immer gesund, 1889 Unterleibsentzündung infolge der Geschwülste. Zwei Geburten. Erste Menstruation mit elf Jahren. Früher regelmäßig alle 21 Tage, vier bis sechs Tage Dauer, viel Blutverlust. Jetzt seit zwei Jahren stärker, seit einem Jahr sehr stark und lange bis zu 14 Tagen, ja drei Wochen. (Letzte Periode am 28. 5. zwölf Tage Dauer, vier Tage schwach, sechs bis acht Tage stark, zwei bis vier Tage schwach.) Wallungen vorübergehend im letzten Winter. Übelkeit, wehenartige Leibschmerzen, Meteorismus, Schwäche. Patientin kommt wegen der stärker werdenden Anaemie.

Habitus: Sehr blasse Frau, Schleimhäute maximal blaß, mittelstarkes Fettpolster, anämische Herzbeschwerden, gespannte glänzende Haut.

Genitale: Bis über den Nabel reichende Myom.

Therapie: 8. bis 9. 6. 52 Lichtminuten, 21 x.

22. bis 25. 6. 56 Lichtminuten, 15 x.

24. 6. Beginn der Periode stärker als voriges Mal, im allgemeinen wie sonst. Aber ohne so viel Gerinsel. Zur richtigen Zeit Verstärkung der Blutung für wenige Tage.

8. bis 9. 7. 86 Lichtminuten und 24 x.

26. bis 29. 7. 57 Lichtminuten und 24 x.

28. 7. Blutungen haben abgenommen, 3,5 Millionen rote Blutkörper, Hämoglobin 35 %. Obwohl auch schon früher nach starken Blutungen schwache eingetreten sind, so ist diese letzte Blutung doch abnorm schwach gewesen.

5. bis 26. 8. 118 Lichtminuten und 58 x.

5. 8. Leichte Bräunung.

24. 8. Leichte Rötung, die seit acht Tagen besteht, aber nicht stört. Die am 19. 8. erwartende Periode ist ausgeblieben. Patientin fühlt sich bedeutend besser, guter Appetit und Schlaf. Sieht sehr wohl aus, täglich spontan Stuhl.

9. 9. 42 Lichtminuten, 37 x.

10. 9. Leib ausgesprochen schlaff, trotz stärker gewordenem Fettpolster. Patientin hat stark zugenommen. Tumor äußerlich zwei Querfinger über der Symphyse, rechts an der oberen Kuppe fühlbar, sonst total zurückgebildet. Patientin sieht blühend aus, rote Schleimhäute, frischer Gesichtsausdruck. Amenorrhoe, seit sechs Wochen Wallungen, die anfänglich stärker waren, Schweiße, keine Herzbeschwerden. Patientin

fühlt sich leistungsfähiger, kann Wege gehen, die ihr früher unmöglich waren.

*Fall 26.* Frau E. S., 45 Jahre alt. Vater an Herzschlag, Mutter an Lungentuberkulose gestorben. Patientin hatte als Kind Scharlach, erste Menstruation mit zwölf Jahren. Bis Dezember 1909 immer regelmäßige Blutungen, seither fast beständig Blutungen.

Diagnose: Myom.

Therapie: 14. bis 16. 6. 54 Lichtminuten, 10 x.

1. bis 6. 7. 68 Lichtminuten, 25 x.

26. bis 28. 7. 36 Lichtminuten, 7 x.

8. bis 29. 8. 159 Lichtminuten, 21 x.

13. 8. Blutung Uteruskrämpfe, Erbrechen, Durchfälle.

4. bis 7. 10. 103 Lichtminuten, $20^1/_2$ x.

5. 10. Seit 16. 8. nicht mehr geblutet, vor drei Wochen Kreuzschmerzen, wie sonst während der Periode. Seit dem Frühjahr ab und zu Wallungen, die in letzter Zeit stärker wurden, Schlaflosigkeit und Herzklopfen seit Juli unverändert. Patientin fühlt sich im ganzen wohler.

4. 10. Untersuchung: Tumor über der Symphyse zu fühlen, um die Hälfte verkleinert. Sondenlänge 9 cm, gegen 22 cm, bei der Aufnahme.

27. bis 31. 10. 55 Lichtminuten, $6^1/_2$ x.

15. bis 17. 12. 57 Lichtminuten, $25^1/_2$ x.

*Fall 27.* Frau U. D. 52 Jahre alt. Vater an unbekannter Krankheit, Mutter an Typhus gestorben. Neun Kinder leben, fünf an Kinderkrankheiten gestorben. Patientien stets gesund gewesen, hat 14 Geburten durchgemacht, erste Menstruation mit 13 Jahren, alle drei Wochen regelmäßig, acht bis zehn Tage Dauer mit viel Blutverlust. Seit einem Jahr fortdauernde Blutung.

Habitus: Hämoglobin 35 %, 4 Millionen rote Blutkörper.

Genitale: Uterus-Sondenlänge 6 cm. Keine senile Atrophie der Scheide, Ovarien nicht zu tasten wegen der Riesendicke des Bauches.

Diagnose: Metropathia haemorrhagica.

Therapie: 6. bis 13. 7. 78 Lichtminuten, 41 x.

3. 8. bis 7. 9. 171 Lichtminuten, 48 x.

6. 9. Vor drei Wochen ganz geringe Blutungen.

29. 9. bis 6. 10. 101 Lichtminuten, 20 x.

6. 10. seit 14 Tagen Wallungen, besonders nachts, weniger Herzklopfen, seit dem 24. 8. keine Blutung mehr.

8. 11. Auch bisher keine Blutung, die Wallungen bestehen seit Sistieren der Periode; zur Zeit, wo die Periode eintreten soll Kreuzschmerzen, seit vier Wochen nachts fast stündlich Wallungen, Herzbeklemmung und Klopfen unverändert.

*Fall 28.* Frau E. H., 43 Jahre alt. Patientin hat Masern, Scharlach, Keuchhusten, Rheumatismus durchgemacht. Haut springt leicht auf.

Acht Geburten. Erste Menses mit 16 Jahren, früher immer regelmäßig, alle 28 Tage, acht Lage Dauer, als junges Mädchen Dauer von fünf Tagen, stets viel Blutverlust. Seit drei Jahren unregelmäßig, Blutungen fünf bis acht Tage zu früh, sehr starker Blutverlust.

Menstrualbeschwerden: Schwindel, Übelkeit, Erbrechen, Kreuzschmerzen usw. Patientin kommt wegen der starken Blutverluste. Allgemeiner Habitus: Korpulente Frau von blasser Hautfarbe.

Diagnose: Metropathia haemorrhagica.

Therapie: 16. bis 20. 7. 68 Lichtminuten, 26 x.

2. bis 4. 8. 48 Lichtminuten, 16 x.

22. bis 24. 8. 132 Lichtminuten, 15 x.

25. 8. bis 1. 9. Menses etwas früher und stärker als sonst. Patientin war sehr elend. Seit 25. 8. Jucken und Rötung, jetzt Schälen. 8. bis 15. 9. sehr geringe schubweise auftretende Blutung.

17. 9. Noch immer Rötung und Schälung, besonders links oben.

17. bis 26. 9. 34 Lichtminuten, 18 x.

28. 9. Noch immer Rötung und Schälung, besonders rechts, links Braunfärbung sonst Haut normal.

3. 11. Sondenlänge 6 cm.

4. 11. Seit 15. 9. Amenorrhoe. Am 8. 10. starke Wallung und Herzklopfen, zur Zeit wo die Menses erwartet wurden (drei Tage Dauer), sonst Wohlbefinden. Patientin ist zeitweise sehr verstopft.

4. bis 11. 11. 113 Lichtminuten und 36 x.

3. bis 6. 12. 41 Lichtminuten, 14 x.

3. 12. Bisher Amenorrhoe.

Bericht: 18. 6. bis 25. 6. 1911, mehrere mäßige Blutungen, geschwollene Füße, Kreuzschmerzen.

*Fall 29.* Frau L. Wwe., 37 Jahre alt, angeblich nie krank gewesen, aber immer blutarm. Erste Menstruation mit 14 Jahren, früher regelmäßig alle vier Wochen, Dauer drei bis vier Tage, viel Blutverlust. Seit drei bis vier Jahren blutet Patientin fast beständig, höchstens mit 8 bis 14 tägigen Pausen. Jetzt seit 17 Tagen beständige Blutungen. Patientin fühlt sich sehr elend und schwach, leidet an geschwollenen Füßen.

Habitus: Typus myomatosus, blasse Schleimhäute, 17 % Hämoglobin, 3 Millionen rote, 8000 weiße Blutkörper. Geringes Fettpolster, Ödeme an den Füßen, seit einem Jahr im Gesicht braune Flecken.

Genitalbefund: Uterus faustgroß.

Diagnose: Myom.

Therapie: 27. 7. Abrasio.

26. 7. bis 2. 9. 185 Lichtminuten, 27 x.

8. 8. Am 28., 29. 7. noch schwache Blutung, sonst bisher keine. Patientin fühlt sich kräftig. Hat vier Pfund zugenommen. Leidet an gelblichem Ausfluß.

12. 8. bis 27. 8. Geringe Blutung, nur tropfenweise.

27. bis 29. 8. Stärkere Blutung als gewöhnlich bei Menses. Stypticin.

9. 9. bis 13. 9. Sehr geringe Blutung.

21. 9. bis 1. 10. 111 Lichtminuten, 120 x.

29. 9. Seit gestern geringe Blutung.

30. 10. Ende der Blutung.

1. 10. Bräunlicher Ausfluß.

7. bis 8. 10. Einige Tropfen Blut verloren.

17. bis 20. 10. 103 Lichtminuten, 22 x.

Vom 22. bis 30. 10. geringe Blutung, wie sonst nie bei Menstruation. Kein Schwächegefühl, keine Schmerzen, Knie geschwollen. Erhebliche Bräunung am Bauch, besonders an den Randpartien, des Tubuskreises.

8. 11. Uterus unverändert faustgroß, Hämoglobin 40 %. 4,2 Millionen rote Blutkörper. In der letzten Zeit häufige Schwellung der Augenlider.

7. bis 15. 11. 108 Lichtminuten. 26 x. Zwischen dem 15. und 28. 11. sehr geringe Blutung. Am 3. 12. gleichfalls. Patientin fühlt sich sehr wohl, guter Appetit, Ödeme besser. Klagen über Taubsein der Hände.

3. bis 7. 12. 50 Lichtminuten und 22 x.

Vorläufig nur oligomenorrhisch, wahrscheinlich beginnende Amenorrhoe, aus äußeren Gründen entlassen.

7. 12. In den letzten Tagen Wallungen, sonst keine Beschwerden. Fühlt sich sehr wohl, Aussehen gut, Patientin ist stärker geworden. Genitalbefund: Uterus klein, faustgroß.

*Fall 30.* Frau G., 39 Jahre alt. Menstruation regelmäßig alle fünf Wochen, acht Tage Dauer, viel Blutverlust, krampfartige Schmerzen. Seit Ostern unregelmäßige Abstände. Acht Wochen nach einer hier durchgemachten Blinddarmoperation traten Menses schon drei Wochen nach dem letztenmal auf. Weniger stark als sonst.

Diagnose: Metropathia haemorrhagica.

Therapie: 27. bis 29. 7. 60 Lichtminuten, 9 x.

23. 9. Patientin fühlt sich wohler, Periode dauert nur noch sechs Tage, geringer Blutverlust, keine Beschwerden.

23. 9. 26 Lichtminuten, 23 1/2 x. Oligomenorhoe.

Patientin hat nach ca. drei viertel Jahren abortiert, sonst o. B., anscheinend noch immer oligomenorrhoisch.

*Fall 31.* Frau Major B.,. 46 Jahre alt. Einzelheiten unbekannt. Zwei Geburten, erste Menstruation mit 13 Jahren, früher regelmäßig alle vier Wochen zwei bis vier Tage Dauer, wenig Blutverlust. Seit zwei Jahren sechs bis acht Tage Dauer, viel Blutverlust, Patientin kommt wegen der Blutungen, Schwindel, Übelkeit, Kopfweh usw.

Habitus: Blasse, aber gesund aussehende Frau, rote Schleimhäute, mittelmäßiges Fettpolster, Hämoglobin 65 %, 4 Millionen rote, 6000 weiße Blutkörper, Urin o. B.

Genitale: Harter Tumor, bis in die Nabelhöhe, rechts von der Mittellinie.

Diagnose: Myom.

Therapie: 29. 7. bis 24. 8. 158 Lichtminuten, 20 x.

1. 8. bis 5. 8. Menses viel weniger als sonst.

11. 8. Tumor 1 Querfinger unter dem Nabel.

9. bis 17. 9. 69 Lichtminuten, 31 x.

29. 9. bis 4. 10. viel weniger Blutverlust als sonst.

5. bis 7. 10. 74 Lichtminuten, 10 x. Cessatio mensium.

8. 11. bis 16. 11. 95 Lichtminuten, 16 x.

13. bis 17. 12. 75 Lichtminuten, 19 x.

17. 12. Seit vier Wochen Wallungen auch nachts, fühlt sich wohler. Tumor noch mannsfaustgroß.

16. 1. 1911. Klage über Verstopfung und Dickwerden.

16. bis 20. 1. 70 Lichtminuten und 27 x.

23. 1. Uterus faustgroß, frei beweglich.

*Fall 32.* Frau M. G., 40 Jahre alt. Seit drei Jahren Gallenkoliken, sonst immer gesund, drei Geburten, erste Menstruation mit 13 Jahren, als junges Mädchen schwaches Auftreten alle drei bis vier Wochen. Seit den Schwangerschaften immer sehr starke Blutverluste einige Tage lang, nachher ca. drei Tage nur geringer Blutverlust.

Menstrualbeschwerden bzw. zum Termin der Menses: Nachtschweiße, Kopfschmerzen, Kreuzschmerzen, Exantheme, Meteorismus, Schwäche, starkes Druckgefühl im Becken.

Patientin kommt, da sie infolge der starken Blutverluste oft müde und schwach ist.

Status: Magere, lange Person, etwas anämisch. Hämoglobin 60 %, Erythrozyten 3800000, geringes Fettpolster, normale Hautbeschaffenheit.

Genitalbefund: Deszendierter, retrovertierter Uterus.

Diagnose: Metropathia haemorrhagica.

Verlauf: 2. bis 26. 8. wurden 127 Lichtminuten und 21 x appliziert.

4. bis 7. 8. Sehr schwache Periode wie seit Jahren nicht mehr, sonst keinerlei besondere Symptome.

1. bis 6. 9. schwache Periode.

24. bis 28. 9. starke Periode.

12. 10. Patientin klagt über Kreuzschmerzen, seitdem sie hier war, und über Ausfluß (Ring). Vor der letzten Periode arge Koliken, machte sich heiße Wickel um den Leib, Bräunung der bestrahlten Partien.

12. bis 25. 10. wurden 130 Lichtminuten und 36 x appliziert.

7. bis 25. 11. wurden 80 Lichtminuten und 19 x appliziert.

10. 11. Patientin fühlt sich seit der letzten Periode viel wohler und frischer.

15. bis 21. 11. Schwache Blutung, Ausfluß besser. Im ganzen geht es besser, Gewicht 121 Pfund. Patientin soll nach zehn Wochen zur Nachuntersuchung kommen.

9. 1. 1911. Patientin fühlt sich wohl, nur Beschwerden bei Harn-

lassen und Ausfluß. Menses waren 16. bis 20. 12., mittlerer Blutverlust. keine Schmerzen.

9. 1. Hämoglobin 65—70 %, Erythrozyten 4000000.

*Fall 33.* Frau S. M., 51 Jahre alt. Als Kind Scharlach und „Wassersucht". Später als junges Mädchen Bleichsucht, Gelenkrheumatismus. Seit sechs Jahren Herzschwäche. Rippenfellentzündung, angegriffene Lunge.

Vier Geburten, ein Abort. Erste Menstruation mit 15 bis 16 Jahren, früher regelmäßig alle vier Wochen, vier Tage dauernd, keine Beschwerden; jetzt seit zwei Jahren zwar regelmäßig alle vier Wochen, Dauer jedoch 14 Tage bis drei Wochen. Enormer Blutverlast. Beschwerden: Schwindel, Kreuz- und Leibschmerzen, Kopfweh, beschleunigte Darmperistaltik, allgemeine Abgeschlagenheit und Schwäche. Patientin kommt wegen schwacher Herzfunktion, Nerven- und Muskelerschlaffung und wegen der Anämie auf Grund der Menorrhagien.

Habitus: Große, dicke, blasse Frau, Schleimhäute etwas blaß, reichliches Fettpolster. Hämoglobin 55 %, Erythrozyten drei Millionen. Urin: Eiweiß positiv, Zucker positiv. Welke Haut und starke Striä am Unterbauch.

Genitalbefund: Metritischer Uterus.

Diagnose: Metropathia haemorrhagica.

Verlauf: Vorhergehende Menses 6. bis 15, 5., 9. bis 24. 6. Patientin fühlte sich elender als sonst.

5. bis 8. 8. wurden 119 Lichtminuten und 17 x appliziert.

9. bis 15. 8. Menses stärker als früher.

25. bis 26. 8. 101 Lichtminuten und 35 x.

2. bis 11. 9. Menses schwächer als sonst, anfangs aber immerhin noch stark.

4. und 25. 10. 35 Lichtminuten und 13 x.

4. 10. Keine Menses seither; Patientin fühlt sich viel wohler. Heute nur vaginale Bestrahlung, weil links leichte, rechts stärkere Rötung besteht; rechts unten auf den Striä scheinbare Blasen. Es wird Puder und Orthoformsalbe verordnet.

5. 10. Orthoformsalbe hat gut getan, Patientin soll aber ganz selten davon nehmen.

28. 10. Bisher keine Menses, Wallungen mehrmals am Tage, auch nachts. Bisweilen Herzklopfen und Schwitzen, Patientin fühlt sich im ganzen viel besser, gibt an, dicker geworden zu sein. Verdauung ist etwas träger geworden. Rechts schuppt die Haut leicht ab und ist leicht gerötet. Links o. B. Die Stelle rechts unten, wo scheinbar Blasenbildung war, ist abgeblichen. Gewicht: 68 kg.

24. bis 25. 1. 1911 wurden 40 Lichtminuten und 25 x appliziert.

24. 1. Seit 2. 9. 1910 keine Menses. Wallung zwei- bis dreimal in 24 Stunden. Manchmal nachts Herzklopfen, rascher Puls und Aus-

setzen des Pulses, so daß Patientin aufwacht. Ausfluß weniger. Im Harn soll kein Eiweiß und Zucker sein. Verdauung o. B. Die gerötete Partie rechts zeigt noch immer ganz vereinzelte gerötete Follikel. Uterus ganz klein atrophisch. Aussehen der Patientin: gut durchblutet. Patientin ist mit ihrem Befinden zufrieden. Hämoglobin 85 %, Erythrozyten 5300000.

*Fall 34.* Frau Major J., 51 Jahre alt. Patientin leidet an Arteriosklerose, Herzaffektion.

Zwei Geburten, zwei Aborte. Erste Menstruation mit zehn Jahren. Früher Menses absolut regelmäßig alle vier Wochen, Dauer vier bis fünf Tage. Periode seit Oktober 1909 unregelmäßig, drei bis fünf Wochen Pause, Dauer fünf bis sechs bis zu 14 Tagen. Mäßiger Blutverlust; nur die letzte Periode war sehr stark und dauerte 14 Tage. Vorher Intervall von fünf Monaten. Keinerlei Menstruationsbeschwerden, nur vor der Periode Asthma.

Habitus: Kräftig gebaute, untersetzte Frau, Schleimhäute bläulichrot. Beschaffenheit der Haut: eigentümlich weiße Flecken auf dem Bauche und im Gesicht.

Genitalbefund: Uterus zwischen Hühner- und Gänseeigröße, anteflektiert.

Diagnose: Myom.

Verlauf: 16. bis 20. 8. 1910 wurden 117 Lichtminuten und 14 x appliziert.

29. 8. 48 Lichtminuten und 30 x.

22. 9. Nach der ersten Serie stellten sich Wallungen ein und Ziehen in den Oberschenkeln und im Leibe. Patientin gibt an, daß sonst stets nach schweren Asthmaanfällen die Periode gekommen sei, auch wenn es nicht an der Zeit war. Das letztemal (vor zirka zehn Tagen) trat sie nicht ein.

22. 9. wurden 102 Lichtminuten und 27 x appliziert.

8. 10. wurden 42 Lichtminuten und 18 x appliziert.

8. 10. Schweiße, Wallungen, Herzklopfen, Ziehen in den Gliedern während der Zeit, in der die Periode auftreten sollte (um den 26. 9. herum, etwa ein bis zwei Tage lang, darauf alle Beschwerden weg). Links in Nabelhöhe ist seitlich, wo der Tubus nicht aufgesetzt wurde, eine kleine etwa fünfpfennigstückgroße Hautpartie gerötet, die wie eine geplatzte Blase aussieht. Patientin gibt an, derartiges auch schon oft an den Beinen über den unnormal pigmentierten Hautpartien gehabt zu haben. Es sei erst heute aufgetreten. Vorher trotz täglicher sorgfältiger Inspektion niemals Rötung. Nach der Bestrahlung ist der Bauch gerötet, die Hautfollikel treten vor. Patientin hat einige Tage vorher Brom genommen. Rote Flecke auch im Gesicht und sonst am Körper. Patientin gibt an, am ganzen Körper zu frösteln. Am Nachmittag ist die Haut abgeblaßt.

*Fall 35.* Frau Dr. R., 36 Jahre alt. Mit 16 Jahren Gelenkrheumatismus, vor zwei Jahren Lungenspitzenkatarrh, sonst außer Bleichsucht seit dem 15. Lebensjahre angeblich immer gesund.

Vier Geburten. Erste Menstruation zwischen zwölftem und dreizehntem Jahr. Menses regelmäßig alle drei bis vier Wochen, Dauer drei bis vier Tage. Von jeher viel Blut verloren. Niemals Schmerzen. Seit drei Jahren im Anschluß an große körperliche Anstrengungen immer viel Blutverlust und Schmerzen. Damals wurde Abrasio gemacht. Periode, die bisher ganz unregelmäßig kam (Pause 14 bis 8 bis 21 Tage, Dauer vier bis acht Tage), wurde wieder regelmäßig (Pause 14 Tage bis drei Wochen, Dauer vier Tage). Seit drei viertel Jahren wieder ganz unregelmäßige Menses. Menstrualbeschwerden, Schwindel, Schweiße, Kopfschmerzen, vorher Ziehen in den Gliedern und Brüsten, Anschwellen der Brüste, seit zirka drei Jahren links unten Leibschmerzen, die seit drei viertel Jahren besonders stark sind. Allgemeine Abgeschlagenheit und Schwäche, Druckgefühl im Becken.

Habitus: Anämische Frau, Schleimhäute blaß, Hämoglobin 60%, Erythrozyten 3000000, gutes Fettpolster.

Genitalbefund: Retroversio. 18. bis 22. 12. 1910 in die Klinik geschickt zu Abrasio wegen Verdacht auf Tuberkulose. Nicht bestätigt. Bei der Narkosenuntersuchung zeigen sich zwei kleine Myome in der vorderen Scheidenwand.

Diagnose: Myom.

Verlauf: 22. bis 27. 7. Menses.

1. bis 6. 8. Menses. 19. bis 24. 8. Menses. 27. bis 29. 8. Menses; diese letzteren sehr stark, sonst wie gewöhnlich.

16. bis 31. 8. wurden 147 Lichtminuten und 30 x appliziert.

1. 10. Am 12. 9. setzte Blutung ein, die bis zum 24. 9. ununterbrochen dauerte. „Blutstillende Tropfen" ohne Erfolg genommen. Zwei Tage lang sehr starke Schmerzen im ganzen Körper. Links besonders stark. Patientin gibt an, stets Temperatursteigerung während der Periode zu haben. Bei der letzten besonders stark, über 37,5. Hämoglobin 38%.

1. bis 3. 10. 98 Lichtminuten, 21 x appliziert.

19. 10. Periode vom 12. 10. bis heute (noch wenig, ganz helles Blut heute), am Samstag und Sonntag stark, sonst wässerig. Im ganzen etwa gewöhnlicher Verlauf, nur gar keine Schmerzen, während sonst immer wehenartige Schmerzen vorhanden waren.

19. bis 23. 10. 135 Lichtminuten, 20 x.

21. 10. Seit gestern leichter Durchfall. Auch nach der letzten Bestrahlung Anfang Oktober soll Durchfall eingetreten sein. Gestern Blähungen und Schmerzen dabei. Rechts gleich nach der Bestrahlung minimale Rötung.

7. bis 9. 11. 45 Lichtminuten und 14 x appliziert.

7. 11. Seit einer halben Woche soll rechts die gerötete Stelle

gejuckt und etwas gebrannt haben und sehr rot gewesen sein. Links noch röter.

12. bis 26. 10. Blutung. Im ganzen weniger als früher und vor allem keine Beschwerden.

16. bis 22. 11. Blutung. Fühlt sich sehr viel besser, „alle wundern sich". Hämoglobin 53%. Ganz leichte Rötung besteht noch.

6. 12. Keine Rötung mehr, Bräunung. An den letzten Tagen im November wenig Blutung.

6. bis 13. 12. 63 Lichtminuten und 27 x appliziert.

9. bis 17. 12. Sehr starke Blutung. viele Schmerzen.

30. bis 31. 12. 90 Lichtminuten und 48 x appliziert.

1. bis 7. 1. 1911. Menses.

12. bis 15. 1. 120 Lichtminuten und 35 x appliziert.

15. 1. Kopfschmerzen. Übelkeit, während sonst meist nach der Bestrahlung Durchfall eintritt, klagt Patientin dieses Mal über Verstopfung.

26. 1. bis 1. 2. Menses; weniger Blutverlust als sonst. Blaudsche Pillen.

3. bis 21. Februar. 135 Lichtminuten und 46 x appliziert. (Aus äußeren Gründen in die Länge gezogen.)

8. 2. Leichte Rötung rechts und links.

10. bis 14. 2. Menses, normal.

16. bis 17. 2. Menses ziemlich stark.

17. bis 20. 2. Blutiger Ausfluß.

21. 2. Keine Rötung mehr.

21. bis 24. 3. 155 Lichtminuten und 46 x appliziert. Im März keine Blutung.

2. bis 7. 4. Schwache Menses.

20. 4. Keine Rötung mehr, fühlt sich sehr wohl, Wallungen auch nachts. Wieder geringe Blutung, „nur eine Spur". Patientin hat an Gewicht zugenommen.

21. 4. Keine Blutung mehr, sehr starke Wallung.

20. bis 21. April. 135 Lichtminuten und 40 x appliziert.

25. 4. 45 Lichtminuten und 16 x appliziert. Gewicht 138 Pfund; Patientin kommt am 29. Mai, um sich vorzustellen; Amenorrhoe, apfelgroßes Myom.

*Fall 36.* Frau L.

Diagnose: Metropathia haemorrhagica.

Verlauf: 16. bis 27. 8. 66 Lichtminuten und 7 x appliziert.

Patientin entzog sich der Behandlung, da sie wieder heiraten wollte.

*Fall 37.* Frau K. H., 44 Jahre alt. Als Kind Masern, sonst angeblich immer gesund.

Vier Geburten. Ein Abort. Erste Menstruation mit 13 Jahren, Menses früher regelmäßig, alle drei Wochen, Dauer eine Woche, viel Blutverlust, keine Schmerzen. Jetzt seit November 1909 unregelmäßige

Blutungen; die bis dahin regelmäßigen Menses bleiben im Dezember 1909 aus, kommen im Januar und Februar 1910 wieder, um dann im März und April wieder auszusetzen. Anfang Mai 1910 setzte eine zehntägige Blutung ein, die so stark war, daß Tamponade nötig. Anfang Juni (drei Wochen später) wiederum schwache Menses und dann Amenorrhoe bis 20. 8., wo eine dreitägige schwache Blutung einsetzte. Seit November Leibschmerzen, gelegentlich geschwollene Füße.

Habitus: Stattliche Frau, reichliches Fettpolster. Schleimhäute rot. Blut nicht untersucht, da kein Verdacht auf Veränderung vorlag. Auf dem Bauche reichlich Striä, die Hautfollikel sind deutlich zu sehen.

Genitalbefund: Hühnereigroßer, anteflektierter Uterus.

Diagnose: Metropathia hämorrhagica.

Verlauf: 17. bis 20. 8. 36 Lichtminuten und $7^1/_2$ x appliziert.

22. 8. Wegen Blutung aus äußeren Gründen entlassen.

8. 9. Geringe Blutung einen Tag lang.

9. bis 10. 9. 85 Lichtminuten und 23 x appliziert.

26. bis 29. 9. 92 Lichtminuten und 24 x appliziert.

28. 9. Wenige Tropfen Blut. Wallungen, die seit etwa $^3/_4$ Jahren bestehen, sind besser geworden. Keinerlei sonstige Beschwerden seit Röntgenbehandlung. Die Füße sind seltener geschwollen.

7. bis 17. 10. Blutung wie Menses. Viel Kreuz- und Leibschmerzen. Rötung noch vorhanden.

19. 10. 15 Lichtminuten, x nicht gemessen.

2. 11. 25 Lichtminuten und 10 x appliziert. Die bestrahlte Partie ist immer noch an den oberen Partien gerötet, unten gebräunt und Schuppen. Reismehlpuder.

6. 11. Jetzt Bräunung anstatt Röte. Immer noch Kreuz- und Leibschmerzen.

21. 11. Seit Anfang November 1910 trat dreimal geringe Blutung („Tröpfle") auf. Jetzt braunes Schuppen der Haut. Intertrigo vulvaris. der seit 14 Tagen, wie schon oft vorher, wenn auch gering, nach dem Röntgen bestand und durch ätzenden Ausfluß entsteht.

Vaginale Untersuchung: Uterus in Größe unverändert, blutig-schleimiger Ausfluß. Wegen Verdacht auf Karzinom Abrasio. Sie ergab nichts Malignes. Bericht des pathologischen Institutes: „Mikroskopisch handelt es sich um eine atrophische Uterusschleimhaut mit Zystenbildung. Sonst keinerlei Besonderheiten." Patientin ging dann ohne Wissen und Willen der Röntgenabteilung fort, so daß eine Verabredung nicht stattfand.

5. 1. 1911. Patientin meldet sich zur Weiterbestrahlung. Portio stark gerötet, beim Tupfen Blutung. Ein talergroßes Stück der hinteren Scheidenwand ist gleichfalls stark gerötet und blutet beim Tupfen. Die „Tröpfle" Blut, die Patientin verliert, sind auf dieses Erythem zu beziehen

5. bis 20. 1. 125 Lichtminuten und $35^1/_2$ x appliziert.

20. 1. Körpergewicht 82 kg. Seit September Amenorrhoe, Klagen über Wallungen, auch nachts drei- bis viermal. Sonst Wohlbefinden, keine Herzbeschwerden.

15. 5. Amenorrhoe hält an, viel Wallungen, besonders nachts, sind mehr geworden, werden aber nicht besonders unangenehm empfunden; ausgesprochenes Erythem der Vagina (rote Tupfel) mit gelbem Ausfluß, der Patientin beunruhigt und belästigt; dagegen Holzessigspülungen. Keine senilen Veränderungen der Vagina und des Uterus. Sonst Wohlbefinden; etwas dicker geworden.

*Fall 38.* Frau R., 50 Jahre alt, Privatiersfrau. Masern, Scharlach, Stickhusten, sonst angeblich immer gesund, bis auf jetzige Erkrankung. Zwei Geburten. Erste Menstruation mit 13 Jahren, Menses früher regelmäßig alle vier Wochen, sechs Tage Dauer, mäßiger Blutverlust, keine Schmerzen. Seit drei bis vier Jahren auch regelmäßig alle vier Wochen, Dauer aber drei Wochen. Manchmal auch nur 8 bis 14 Tage. Im letzten Jahre besonders lange Menses, acht Tage gewöhnlich sehr stark, die übrige Zeit weniger.

Beschwerden: Anfangs Schwindel, am ersten und zweiten Tage Kreuzschmerzen, wenig Kopfweh, viel Herzklopfen. „Oft wird die eine Hand und ein Auge geschwollen, rot und brennt.“ Allgemeine Abgeschlagenheit, Schwäche, Druckgefühl im Becken.

Status: Kräftig gebaute Frau; etwas Cyanose. Schleimhäute rot, Hämoglobin 45 %, Erythrozyten 4000000, starkes Fettpolster, Herz angeblich schwach. Haut normal, glatt elastisch.

Genitale: Tumor über Mannskopfgröße, steinhart, höckerig, bis über den Nabel reichend.

Diagnose: Myom.

Verlauf: 19. 8. bis 1. 9. 162 Lichtminuten und $29^1/_2$ x appliziert.

11. 8. Menses, Dauer vier bis fünf Tage, mäßiger Blutverlust, vier Wochen vorher jedoch Blutung, die ununterbrochen bis 3. 8. dauerte. Viel Blut verloren.

1. 9. Bisher kein Einfluß der Röntgenbehandlung angegeben.

11. bis 16. 9. Menses stärker als gewöhnlich, aber viel kürzer.

13. 10. Seit dem 28. 9. Blutung, viel weniger als sonst. Es sind Wallungen und Herzbeklemmungen aufgetreten, und auch Schwindel seit dieser letzten Periode. Auch früher schon vorhandene Blähungen seit letzter Zeit besonders stark.

13. bis 17. 10. 123 Lichtminuten und $21^1/_2$ x appliziert.

17. 10. Geringe Rötung beiderseits (Combella!).

3. 11. Blähungen besser, Wallungen stark, Herzbeklemmung desgleichen.

3. bis 4. 11. 30 Lichtminuten und 13 x appliziert.

8. bis 18. 11. Menses sehr schwach, schon vorher Leib- und Kreuzschmerzen, Blähungen. Tumor weicher und kleiner.

21. bis 26. 11. 27 Lichtminuten und $24^1/_2$ x appliziert.

22. 11. Untersuchung: Steinharte subseröse und intramurale Myome, Fundus der Geschwulst zwei Querfinger unter dem Nabel.

28. 11 bis 9. 12. Menses sehr schwach.

19. bis 21. 12. 65 Lichtminuten und 22 x appliziert.

20. 12. Haut wie vorigesmal; rechts Bräunung auf rosa Grund, links nihil. Wallungen weniger, sonstiges Befinden viel besser.

16. 1. 1911. Seit 9. 11. 1910 keine Blutung. Untersuchung: Noch steinharte Tumoren, aber etwas kleiner.

17. bis 18. 1. 60 Lichtminuten und 16 x appliziert.

18. 1. Hämoglobin 65 %, Erythrozyten 3400000.

16. 6. Bisher Amenorrhoe. Patientin sieht glänzend aus und fühlt sich sehr wohl. Die anfangs starken Wallungen haben sich so vermindert, daß keine Belästigung dadurch besteht.

Befund: Myom unverändert, um nichts verkleinert, knüppelhart, subserös.

*Fall 39.* Fräulein B., 53 Jahre. Früher angeblich immer gesund. Erste Menstruatien mit 16 Jahren.

Menses seit dem 20. Jahre sehr stark, Dauer fünf Tage, regelmäßig. Seit zwei Jahren unregelmäßig, lange Dauer. Es fing mit dreiwöchentlicher Blutung an, dann acht Tage Pause, dann wieder eine Woche Blutung. Dauer acht bis neun Tage. Seit einem Vierteljahr Myombeschwerden.

Menstruationsbeschwerden: Schwindel, Schweiße mit Schüttelfrost, Übelkeit, Kreuzschmerzen, Kopfschmerzen, Leibschmerzen, starker Meteorismus, allgemeine Abgeschlagenheit, Schwäche, Schlaflosigkeit.

Habitus: Typus myomatosus, blasse Schleimhäute, Hämoglobingehalt 60 %, 3500000 Erythrozyten. Welke, gespannte Haut.

Genitalbefund: Mannskopfgroßer anteflektierter Uterus, übelriechender Ausfluß.

Diagnose: Myom.

Verlauf: 22. 8. bis 1. 9. 64 Lichtminuten und $24^3/_4$ x appliziert. Bei Beginn der Behandlung noch wenig übelriechender Ausfluß, schwindet aber nach wenigen Tagen.

8. bis 12. 9. Periode.

13. bis 16. 9. 66 Lichtminuten und $21^3/_4$ x appliziert.

Seit 29. 9. Periode, die erst vier Tage stark war, dann schwächer.

12. bis 18. 10. 109 Lichtminuten und 17 x appliziert.

15. 10. Herpes labialis et nasalis.

18. 10. Geringe Rötung rechts und minimal links. Patientin hat sich den Leib massiert und abgewaschen. Die am 29. 9. einsetzende Periode hat bis zum 29. 10. gedauert.

4. bis 8. 11. 89 Lichtminuten und $21^1/_2$ x appliziert. Magen-

beschwerden haben sehr nachgelassen, kann mehr vertragen. Tumor um mindestens ein Drittel verkleinert (über kindskopfgroß).

9. 11. Links Rötung mit papillärer Zeichnung. Rechts Rötung angedeutet, hauptsächlich Bräunung, Combella, Wasserverbot.

Tumor mit der oberen Kuppe in der Mitte zwischen Nabel und Symphyse, Wohlbefinden, „es geht bedeutend besser".

10. 11. Rötung verschwindet, Bräunung, Cessatio mensium.

7. 12. Seit 29. 10. Amenorrhoe, starke Bräunung der Haut, 5000 Leukocyten, 78% Hämoglobin.

7. bis 10. 12. 55 Lichtminuten und 25 x appliziert. Durch den zurückgegangenen Myomtumor ist jetzt ein Tumor der Pylorusgegend erkennbar geworden, der radiographisch als Carcinoma ventriculi angesprochen wird. Die vorgenommene Probe-Laparatomie bestätigt die Diagnose. Ende März 1911 ist Patientin an Magenkarzinom gestorben.

*Fall 40.* Fräulein E. F. Seit 30 Jahren Gicht, seit zwölf Jahren Uterusmyom, als Kind englische Krankheit, erste Menstruation, mit 16 Jahren, letzte Menstruation 1902. Früher waren Menses regelmäßig, Dauer vier bis fünf Tage, wenig Blut, geringe Schmerzen, jetzt besteht Menopause. Es bestehen keine Ausfallserscheinungen. Patientin kommt wegen Blasenbeschwerden, die durch den Druck des Tumors hervorgerufen werden.

Habitus: Pottsches Übel. Mäßig entwickeltes Fettpolster, gespannte Haut.

Genitalbefund: Faustgroßer, sehr harter Uterus.

Diagnose: Myom.

Verlauf: 23. bis 30. 8. 97 Lichtminuten und 20 x appliziert.

30. 8. Patientin gibt an, sich viel wohler zu fühlen.

19. 9. 45 Lichtminuten und 16 x appliziert.

6. bis 8. 10. 109 Lichtminuten und 11 x appliziert.

8. 10. Genitalbefund: Uterus weicher, um etwa ein Drittel verkleinert, keine Blasenbeschwerden mehr.

3. 11. 50 Lichtminuten und $7^1/_2$ x appliziert.

4. 11. Patientin gibt an, zwei Tage lang nach der Bestrahlung der letzten Serie blutig roten Leib gehabt zu haben, jetzt leichte Bräunung und Schuppung.

*Fall 41.* Frau Sch., 45 Jahre alt. Außer Kinderkrankheiten angeblich immer gesund. Schon vor zwölf Jahren soll Myom orangengroß gewesen sein. Erste Menstruation mit 16 Jahren, Menses früher regelmäßig alle vier Wochen, zwei bis 3 Tage Dauer, starker Blutverlust, keine Beschwerden. Seit zwei bis drei Jahren viel stärkere Blutung, vier bis fünf Tage lang, Schmerzen, Druckgefühl, Kopfweh. Seit ein bis zwei Jahren Herzklopfen, Ziehen in den Gliedern, Anschwellen der Brüste, Leibschmerzen, allgemeine Abgeschlagenheit.

Habitus: Kräftig gebaute große Frau, Schleimhäute rot, mittleres Fettpolster, Hämoglobin 65%, 4,800000 Erythrocyten, 7000 Leucocyten, verbreiterte Herzdämpfung, reine Töne. Beschaffenheit der Haut ist normal.

Genitalbefund: Uterus anteflektiert, gut gänseeigroß. Hinten überlagert von einem mannskopfgroßen, grobhöckerigen, subserösen Myom, welches zwei Querfinger über den Nabel heraufreicht.

Diagnose: Myom.

Verlauf: 12. bis 14. 9. 120 Lichtminuten und $40^1/_2$ x appliziert.

4. 10. und 5. 11. 37 Lichtminuten und $7^1/_2$ x appliziert.

14. 9. Geringe Rötung der bestrahlten Partie.

4. 10. Letzte Periode vor zehn Tagen, fünf Tage Dauer, Blutverlust wie gewöhnlich, nur gar keine Schmerzen mehr. Minimale Rötung der bestrahlten Partien besteht noch.

31. 10. Seit dem 21. 10. Ekzem, das nach Kombellabehandlung zurückgeht.

9. 11. Seit dem 5. 11. Brennen in der Scheide. Bei der Einstellung zeigt sich an der vorderen Scheidenwand ein Bezirk, der gerötet ist, die Follikel sind geschwollen; beim Tupfen wird der Tampon blutig. Seit wenigen Wochen Ausfluß.

1. 12. Seit sechs Wochen keine Menses. Patientin fühlt sich so wohl wie „nie bisher". Rechts im Tubusbereich dunkle Bräunung mit leicht rötlichem Unterton. Links vielleicht noch die Andeutung einer Rötung. Die gereizte Stelle der vordern Scheidenwand ist blässer, beim Tupfen aber immer noch Blut, Follikel geschwollen. Daher wird Bestrahlung noch aufgeschoben.

10. bis 30. 12. Menses sehr stark.

22. 12. 30 Lichtminuten und 11 x appliziert.

10. 1. bis 13. 1. 1911. 100 Lichtminuten und $30^1/_2$ x appliziert.

11. 1. Nach der letzten Bestrahlung Schmerzen im Ischiadicusgebiet. Das Erythem beiderseits völlig abgeklungen. Rechts am oberen Rand eine narbig weißliche Partie. Immer noch blutiger Ausfluß aus der Scheide, aber keine Schmerzen.

7. 2. Zehn Tage lang Ischiasschmerzen nach der Bestrahlung. Seit dem 30. 12. keine Menses mehr.

7. bis 9. 2. 60 Lichtminuten und $21^1/_2$ x appliziert.

16. bis 25. 2. Sehr starke Menses.

28. 2. bis 3. 3. 100 Lichtminuten und $28^1/_2$ x appliziert.

3. 3. Scheidenschleimhaut unverändert, Patientin hat immer noch etwas blutig wässerigen Ausfluß, Tumor noch nicht wesentlich verkleinert.

20. 3. Die Schmerzen im Ischiadicusgebiet sind das letztemal nach der Bestrahlung viel geringer gewesen. Sehr starke Wallung seit ca. vier Wochen, verknüpft mit Schweißausbrüchen.

20. bis 27. 3. 174 Lichtminuten und 56 x appliziert.

5. bis 8. 5. 137 Lichtminuten und $40^1/_2$ x appliziert.

Genitalbefund: Myom ist ganz zurückgegangen.

*Fall 42.* Frau B., 53 Jahre. Operation wegen Uteruspolyp. Kropfoperation. Seit zwei Jahren eintretende Lähmung der linken Seite, Arm, Bein und Auge. Fünf Geburten. Erste Menstruation mit zwölf Jahren, Menses immer regelmäßig, aber sehr stark, alle vier Wochen, Dauer eine Woche, keine Schmerzen. Seit einem Jahr unregelmäßig. Schwindel, Übelkeit, Erbrechen, Meteorismus.

Habitus: Typus myomatosus. Starres Auge, linksseitige Lähmung. Hämoglobin 23%, mäßiges Fettpolster.

Genitalbefund: Myom drei Querfinger über den Nabel reichend.

Diagnose: Myom.

Verlauf: 15. bis 16. 9. 48 Lichtminuten und 28 x appliziert.

16. bis 21. 9. Schwache Blutung.

10. bis 17. 10. 76 Lichtminuten und 21 x appliziert.

9. bis 10. 11. 35 Lichtminuten und 5 x appliziert.

24. 12. Seit 21. 9. keine Blutung mehr. Myom nicht wesentlich verkleinert.

*Fall 43.* Frau B., 50 Jahre alt. Vor 30 Jahren Ruhr, seither Follikel, meist zur Zeit des Menses. Patientin hat viermal geboren, einen Abort durchgemacht. Erste Menstruation mit elf Jahren. Menses früher immer regelmäßig alle vier Wochen, Dauer vier Tage, keine Beschwerden. Seit Juli 1909 längere Dauer der Periode. Seit dieser Zeit auch schwächeres Herz. Allgemeine Menstruationsbeschwerden.

Habitus: Fette geschnürte Frau, rote Schleimhäute, Hämoglobin 65%, 4000000 Erythrocyten, welke schlaffe Haut, auf dem Bauch Striae.

Genitalbefund: Doppelfaustgroßes Myom.

Diagnose: Myom.

Verlauf: 23. bis 24. 9. 88 Lichtminuten und 34 x appliziert.

4. bis 9. 10. Menses nicht stärker als gewöhnlich, Patientin hat aber sechs Pastillen Stypol genommen.

8. 10. Patientin hat in der Zwischenzeit an sehr starken Kopfschmerzen gelitten.

10. bis 13. 10. 80 Lichtminuten und 26 x appliziert.

11. 10. Kolik in der Nacht. (Magnesia usta.)

27. 10. Patientin fühlt sich viel wohler.

27. 10. bis 29. 10. 55 Lichtminuten und 12 x appliziert.

28. 10. Geringe Rötung über den bestrahlten Partien.

29. 10. Menses: Patientin entzog sich der Behandlung.

7. 3. 1911. Nachricht, daß Patientin seit vier Monaten amenorrhoisch ist.

*Fall 44.* Frau N., 50 Jahre alt. Immer sehr nervös, seit zehn Jahren „Kopfwackeln". Vor fünf Jahren Blinddarm und Bauchfellentzündung. Zwei Geburten. Erste Menstruation mit 13 Jahren. Menses früher regelmäßig, $3^1/_2$ Wochen Pause, acht Tage Dauer. In den letzten

fünf Jahren sehr starker Blutverlust. Seit zwei Monaten Menses unregelmäßig. Anfang August begann Menses zur richtigen Zeit, dauerte aber 18 Tage. Nach achttägiger Pause wieder 14tägige Blutung. Allgemeine Menstrualbeschwerden.

Habitus: Gelbgrünliche Gesichtsfarbe. Typus myomatosus. Schleimhäute blaß, Hämoglobin 38 %, Erythrocyten 3500000 mittleres Fettpolster, Ödeme an den Augenlidern, Albuminurie, welke gespannte Haut mit Striä.

Genitalbefund: Seit fünf Jahren Myom, schwere Blutung. In letzter Zeit größer geworden. Sarkomatöse Degeneration (?). Uterus faustgroß, unbeweglich. Vagina ziemlich eng.

Diagnose: Myom.

Verlauf: 26. bis 29. 9. 87 Lichtminuten und $18^1/_2$ x appliziert.

29. 9. Patientin fühlt sich seit Bestrahlung wohler.

17. 10. Patientin fühlt sich sehr viel besser. Herzklopfen zwar stärker, ebenso Druck auf der Brust. Ödeme an den Augenlidern.

17. bis 20. 11. 109 Lichtminuten und 15 x appliziert

21. 10. bis 11. 11. Periode, wenig Blutverlust.

4. 11. Abrasio. Untersuchung im pathologischen Institut ergab nichts Malignes.

9. 11. Magenschmerzen.

7. bis 15. 11. 129 Lichtminuten und 25 x.

5. bis 7. 12. 65 Lichtminuten und 26 x appliziert.

11. 1. 1911. Mehr Herzklopfen als früher. Fühlt sich sonst sehr wohl. Noch keine Wallung. Leib ist auf der Aufsatzstelle des Tubus stark gebräunt und schuppt. Keine Rötung. Seit dem 11. 11. 1910 keine Periode mehr. Keine Magenbeschwerden.

12. 1. 11. Keine Blutung mehr. Untersuchung: Sondenlänge 6 cm. Myom nicht mehr zu tasten. Gewicht: 72 kg. Hämoglobin 55 %, Erythrocyten 3500000.

3. 2. Gewicht $72^1/_2$ kg. Kein Albumen mehr.

*Fall 45.* Frau B., 38 Jahre alt. Einzelheiten nicht bekannt. Keine Geburten, zwei Aborte. Erste Menstruation mit $11^1/_2$ Jahren. Menses früher alle 20 Tage, drei Tage dauernd. Seit drei Jahren nur 14 Tage Pause, Blasenbeschwerden. Bisweilen Leibschmerzen, Abgeschlagenheit und Schwäche. Patientin ist in Lausanne mit Röntgenstrahlen behandelt worden. Gibt erst am 8. 10. an, daß die letzte Bestrahlung nur 13 Tage zurückliegt.

Habitus: Schleimhäute rot, Hämoglobingehalt 80 %, Erythrocyten 3700000. Haut voller Pickeln und Flecken.

Genitalbefund: Uterus in soliden Tumor verwandelt, der bis drei Querfinger unter den Nabel reicht.

Verlauf: 5. bis 8. 10. 135 Lichtminuten und 15 x appliziert.

16. bis 23. 10. Menses, länger als sonst.

24. bis 29. 10. 65 Lichtminuten und $22^1/_2$ x appliziert.

27. 10. Klagen über geblähten Leib, leichte Rötung rechts und links, Beklemmungen.

29. 10. Wallungen, Aufgeregtheit, kann nicht atmen, Beklemmungen, Schweiße.

Diagnose: Myom.

*Fall 46.* Präulein M. Ph., 50 Jahre alt. In den letzten Jahren Eiweiß im Harn, in den letzten Monaten nicht mehr.

Erste Menstruation mit 14 Jahren. Früher Menses regelmäßig alle vier Wochen, Dauer etwa sechs Tage, mittlerer Blutverlust, keine Beschwerden.

Menses seit zweieinhalb Jahren unregelmäßig, drei bis vier Wochen Intervall, Dauer sechs bis zehn Tage. Einmal fünf Monate ausgeblieben. Der letzte Intervall drei Monate.

Menstruationsbeschwerden: Etwas Schwindel, Wallungen, wenn auch selten Schweiße, Kreuzschmerzen, Kopfweh, Herzklopfen, Exantheme, Meteorismus. Allgemeine Abgeschlagenheit und Schwäche, bisweilen Schlaflosigkeit.

Habitus: Große anämische Frau mit mäßig entwickeltem Fettpolster, Schleimhäute mittelweich. Hämoglobin 45 %, 4010009 rote Blutkörperchen, Poikilzytose. Beschaffenheit der Haut normal.

Genitalbefund: Doppeltmannsfaustgroßes Myom.

Diagnose: Myom.

Verlauf: 6. bis 10. 10. 92 Lichtminuten und $24^1/_2$ x appliziert.

24. bis 29. 10. ganz geringe Blutung, viel weniger stark als die vorhergehenden. In den ersten Tagen nach der innerlichen Bestrahlung weißgelblicher Ausfluß.

2. bis 15. 11. 100 Lichtminuten und $16^1/_2$ x appliziert. Zwischen 5. und 15. 11. Menses. Sechs Tage Dauer, viel weniger als sonst.

2. bis 3. 12. 32 Lichtminuten und 16 x appliziert. Cessatio mensium.

18. bis 21. 12. 94 Lichtminuten und 30 x appliziert.

20. 12. Hämoglobin 28 %. Es geht Patientin entschieden besser, Myom kleiner, Amenorrhoe.

*Fall 47.* Frau H. 1904 Lungenentzündung, sonst gesund. 14 Geburten, ein Abort. Erste Menstruation mit 13 Jahren.

Menses früher ganz regelmäßig alle drei bis vier Wochen, Dauer sechs Tage, wenig Blutverlust.

Menses seit zirka einem Jahr unregelmäßig, zwei bis sieben Wochen Intervall, Dauer fünf bis acht Tage. Am dritten und vierten Tage starker Blutverlust.

Menstruationsbeschwerden: Schwindel, Kreuz- und seltener Leibschmerzen, Kopfweh, Meteorismus, allgemeine Abgeschlagenheit, Druck-

gefühl im Becken, in letzter Zeit auch Schlaflosigkeit. Patientin kommt wegen starker Blutung, die sie sehr schwächt.

Habitus: Blasses Aussehen, mäßiges Fettpolster, Hämoglobingehalt 65 %, Erytrozythen 3000000.

Genitalbefund: 8 cm Sondenlänge, ein zystischer Tumor etwa faustgroß über der Symphyse zu tasten. Kindskopfgroßes Myom rechts. Prolapsus vaginae. Zyste der vorderen Scheidenwand.

Diagnose: Myom.

Verlauf: 24. 10. bis 9. 11. 136 Lichtminuten und $25^1/_2$ x appliziert.

25. 10. bis 30. 10. Periode wie immer.

22. bis 26. 11. Menses. Im allgemeinen schwächer als sonst.

30. 11. bis 5. 12. 75 Lichtminuten und $27^1/_2$ x appliziert. Am 12. 12. ist Rötung aufgetreten.

20. bis 21. 12. 25 Lichtminuten und 14 x appliziert.

20. 12. Rötung links ganz schwach.

21. 12. auch rechts schwache Rötung.

23. bis 30. 12. Menses, viel schwächer als sonst.

10. bis 13. 1. 1911. 12 Lichtminuten und 4 x appliziert.

26. 1. 1911. 62 Lichtminuten und 21 x appliziert.

26. 1. 1911. Seit vier bis fünf Wochen Wallungen, Herzklopfen, Beklemmung. Jetzt in diesen Tagen, wo die Periode eintreten sollte, besonders starke Wallungen, zirka drei- bis viermal nachts. Bräunung der bestrahlten Partien. Patientin fürchtet, gravide zu sein.

*Fall 48.* Frau M. D., 44 Jahre alt. Scharlach, Diphtherie, Blinddarmentzündung vor vier Jahren, leichte Rippenfellentzündung vor zehn Jahren, vor 14 Jahren Puerperalfieber. Sehr nervös.

Eine Geburt. Erste Menstruation mit zwölfeinhalb Jahren. Menses früher alle vier Wochen, Dauer acht Tage, immer viel Blutverlust. Seit zwei Jahren sehr stark. Die letzten vier Monate nur 14 Tage Pause. Vor fünf Monaten sehr starke Blutung und Schwächeanfall.

Menstruationsbeschwerden: Schwindel, Wallungen, Schweiße, manchmal Kreuzschmerzen, Kopfweh, Herzklopfen, vor der Periode Ziehen in den Gliedern und Brüsten, Exantheme, Meteorismus, allgemeine Abgeschlagenheit und Schwäche. Patientin kommt wegen der Menorrhagien. Vor und nach der Periode starkes Herzklopfen, während der Periode äußerst heftige Blähungen.

Habitus: Etwas zyanotische, kleine, nervöse Frau, Schleimhäute rot, Hämoglobin 70 %, Erythrozyten 4100000; mäßiges Fettpolster.

Genitalbefund: Retroflektierter Uterus, haselnußgroße Myome.

Diagnose: Myome.

Verlauf: 3. bis 16. 11. 116 Lichtminuten und $24^3/_4$ x appliziert.

14. 11. In den letzten Tagen nicht gerade Durchfall, aber sehr beschleunigter Stuhlgang.

16. bis 22. 11. Menses viel besser als sonst, weniger Blutverlust, weniger Kopfweh, aber mehr Leibschmerzen.

6. bis 7. 12. 55 Lichtminuten und 29 x applziert.

13. bis 18. 12. Menses, etwas stärker als das letztemal.

20. bis 21. 12. 40 Lichtminuten und 10 x appliziert.

5. 1. 1911. 30 Lichtminuten und 9 x appliziert.

7. bis 12. 1. Menses, stärker als je zuvor, drei Tage lang, dann weniger heftig.

13. bis 14. 1. 80 Lichtminuten und 27 x appliziert.

30. 1. Erythem an Vulva, glutäal beiderseits minimale Rötung, während links bestrahlt wird, liegt ein Kienböck in der Vagina.

30. 1. bis 1. 2. 60 Lichtminuten und $15^1/_2$ x appliziert. Vaginal nihil wegen Menses, glutäal nihil wegen Rötung.

1. bis 16. 2. Menses. Keine Rötung mehr auf dem Bauch, Klagen über Brennen von innen, wehenartige Schwerzen. Rötung an der Vulva abgeklungen; an der Portio zirka einmarkstückgroße gerötete Partie, die beim Tupfen bleibt. Starker Ausfluß. Gleich nach der Bestrahlung ist die unter dem Tubus gelegene Stelle gerötet.

20. bis 23. 2. 80 Lichtminuten und $25^1/_4$ x appliziert.

21. 2. Links Rötung, auch über dem Bereich des Tubus.

22. 2. Links geringe Rötung.

23. 2. Ganz geringe Blutung seit gestern abend.

8. 3. 4. und 5. 3. etwas bräunlichblutiger Ausfluß. Links noch immer geringe Rötung.

8. bis 11. 3. 110 Lichtminuten und $36^1/_2$ x appliziert.

4. 4. Seit 15. 2. hat die Periode aufgehört. Im Februar hat sie sich noch ab und zu „gezeigt". Seit drei bis vier Wochen ganz rein. Allgemeinbefinden bedeutend besser. Klagen lediglich über Verstopfung. Der Leib ist vorn stark gebräunt, in den oberen Partien noch schuppend. Deshalb untere Partien mit Fischerblende und sechsfachem Leder.

Myom ganz verschwunden. Uterus infantil. Scheide senil.

6. bis 7. 4. 79 Lichtminuten und $33^1/_2$ x appliziert.

6. 4. Da Jucken vorn am Leibe besteht, wird auf das Weiterbestrahlen dieser Partien bis zur vollen Dosis verzichtet.

*Fall 49.* Frau v. K., 55 Jahre alt. Kinderkrankheiten. Sieben Geburten und zwei Aborte. Menses früher regelmäßig, jetzt seit zwei Jahren unregelmäßig, zwei bis drei Monate aussetzend, zehn Tage Dauer, viel Blutverlust. (Hin und wieder auch weniger starke Blutung.)

Habitus: Matrone.

Genitalbefund: Uterus vergrößert, reicht etwa zwei Querfinger oberhalb des Nabels.

Diagnose: Myom.

Verlauf: 14. bis 16. 11. 65 Lichtminuten und $20^1/_2$ x appliziert.

15. 11. Patientin hat ausnahmsweise gut geschlafen (15 Stunden!)

16. 11. Schlaf weniger gut.

5. bis 7. 12. 1910. 60 Lichtminuten, 28 x appliziert.

Bis 5. 12. Amenorrhoe.

21. 12. Bisher Amenorrhoe. Patientin hatte zweimal das Gefühl, als würde sie unwohl. Keine Wallungen. Befund: Uterus äußerlich nicht fühlbar.

21. bis 24. 12. 75 Lichtminuten, 31 x appliziert.

23. bis 27. 12. Ganz leichte Blutung, gegen früher sehr wenig, Patientin nannte es „ganz bißchen".

29. 12. Rechts und links leichte Follikelrötung, daher Vorsicht.

29. 12. 1910 bis 3. 1. 1911. 52 Lichtminuten, 18 x appliziert.

3. 1. Follikelbefund unverändert, daher mit Fischerblende tief eingestellt. Patientin klagt seit fast einer Woche über Schmerzen, die in dem linken Fuß ausstrahlen.

7. 1. „Zwei Tropfen Blut".

13. bis 15. 1. 65 Lichtminuten, $23^1/_2$ x appliziert.

20. 1. bis 2. 2. 78 Lichtminuten, 24 x appliziert.

1. 2. Uterus hühnereigroß, Myom in der Wand rechts.

2. 2. Seit gestern Rückenschmerzen (als ob Menses kommen würden) und Blutandrang zum Kopfe. Sonst Wohlbefinden. Die früher bestandenen Blinddarmschmerzen haben aufgehört.

*Fall 50.* Frau A. L., 47 Jahre alt. Kinderkrankheiten, sonst angeblich immer gesund.

Sechs Geburten, zwei Aborte. Erste Menstruation mit $13^1/_2$ Jahren. Früher Menses immer regelmäßig alle vier Wochen, Dauer drei bis vier Tage, wenig Blutverlust, keine Schmerzen. Jetzt alle vier Wochen. Dauer immer acht Tage, viel Blutverlust (seit zwei Jahren).

Patientin kommt wegen der Blutungen in die Klinik. Die Blutungen haben seit $1^1/_2$ Jahren so zugenommen, daß Patientin in ihrer Arbeitsfähigkeit sehr beschränkt ist.

Habitus: Sehr dicke Frau, normale Schleimhäute, Hämoglobin 68 %, Erythrocyten 4300000, starkes Fettpolster, früher manchmal Herzklopfen.

Genitalbefund: $1^1/_2$ mannsfaustgroßes Myom, beweglich.

Diagnose: Myom.

Verlauf: 14. bis 25. 11. 80 Lichtminuten, $18^1/_2$ x appliziert.

26. 11. Beginn der acht bis zehntägigen Menses, die stärker waren als sonst.

19. bis 21. 12. 61 Lichtminuten, 30 x appliziert.

2. 12. 1910 bis 4. 1. 1911. Sehr starke Blutung, stärker als gewöhnlich.

16. bis 20. 1. 17 Lichtminuten, $27^1/_2$ x appliziert.

7. bis 9. 2. 118 Lichtminuten, $45^1/_2$ x.

Unmittelbar nach der Bestrahlung Rötung der vom Tubus gedrückten Stelle. Kein Erythem.

25. bis 28. 2. Menses. Nur ein paar helle Flecken, keine Wallung.

2. bis 4. 3. 80 Lichtminuten, 30 x appliziert.

21. 3. Untersuchung: Tumor noch faustgroß, soll trotz der eingetretenen Amenorrhoe noch eine Serie haben.

21. bis 30. 3. 190 Lichtminuten, 51 x appliziert.

28. 3. Keine Blutung mehr.

27. 4. Uterus 7 cm lang, noch hühnereigroße Geschwulst.

*Fall 51.* Frau v. T., 54 Jahre alt. Als Mädchen Lungenspitzenkatarrh auf Grund eines Keuchhustens. Haut nicht empfindlich. Vier Geburten. Ein Abort. Erste Menstruation mit 13 Jahren. Früher auf die Stunde regelmäßige Menses, vier Wochen Interwall, vier bis fünf Tage mäßig viel Blut. Seit dem letzten Wochenbett (vor zwölf Jahren) nahm Menses an Intensität zu, ohne auffällig stark zu werden. Bei einer ärztlichen Konsultation vor zweieinhalb Jahren wurde kindskopfgroßes Myom festgestellt. Jetzt Tumor aufs Doppelte vergrößert und von anderer Seite Operation empfohlen.

Habitus: Neurasthenische Frau, mageres Gesicht, starker Leib, Schleimhäute etwas blaß, mittelmäßiges Fettpolster. Schlaffe Haut.

Diagnose: Myom.

Genitalbefund: Rechts ein die halbe, links die volle Nabelhöhe erreichender rundknolliger Tumor.

Verlauf: 24. bis 26. 11. 1910. 82 Lichtminuten, 30 x appliziert.

Patientin beobachtete eine gesteigerte Schlafsucht, die sie sonst anstatt der Menses hatte und die in der Gravidität ausblieb.

27. 11. bis 3. 12. Menses wie sonst, nur drei Tage zu früh.

9. bis 10. 12. 55 Lichtminuten, 29 x.

22. bis 23. 12. 57 Lichtminuten, 24 x appliziert.

24. 12. 1910 bis 3. 1. 1911. Menses: 24. bis 26. 12. sehr schwach. 27. bis 28. 12. stärker, 3. 1. schwach.

Im ganzen etwas lange hinausgezogen, auf jeden Fall viel weniger wie die vorigen Male alle.

30. bis 31. 12. 63 Lichtminuten, 28 x appliziert.

3. 1. 1911. Cystoskopie: Kompressionsblase, Ureteren absolut frei. Trigonum weist ein ganz klein wenig Gefäßinjektion auf. Urin frei von Albumen und Zucker, kein Sediment.

4. 1. Bräunung der Abdominalhaut.

13. bis 14. 1. 97 Lichtminuten, 40 x appliziert.

Beiderseits glutaeal bräunliche Verfärbung der Haut. Keine Ischiasschmerzen, dagegen sind die sonst nur zur Zeit der Menses auftretenden Stiche in der linken Seite, die sich beim Gehen besonders zeigen und durch Liegen wegzubringen sind, jetzt häufig auch in der Menses aufgetreten.

18. bis 24. 1. 40 Lichtminuten, 24 x appliziert.

18. 1. Beiderseits ausgesprochene Bräunung, links vielleicht mit rötlicher Beimischung. Aus Vorsicht nur Bestrahlung rechts.

24. 1. Rechts entstand deutliche Rotfärbung im Braunen. Links verblaßte die Rötung, daher links jetzt Restdosis. Die sechs Tage ante menses erwarteten Symptome blieben aus. Am 20. 1. besteht die schon letztes- und vorletztesmal aufgetretene Schlafsucht, dann kommen die menstruellen Beschwerden in gesteigertem Maße hinzu.

6. bis 18. 2. 135 Lichtminuten, $51^1/_2$ x appliziert.

17. 3. Myom etwa mannsfaustgroß (notabene, Weihnachten war das Myom orangengroß).

15. 3. bis 3. 4. 214 Lichtminuten, 54 x appliziert.

*Fall 52.* Fräulein A. R., 48 Jahre alt. Bis auf Myom angeblich stets gesund. Erste Menstruation mit 17 Jahren. Menses regelmäßig vier Wochen Pause, acht Tage dauernd, viel Blutverlust, Schmerzen, seit vier Jahren unregelmäßig, acht Tage bis vier Wochen Pause. Dauer 10 bis 16 Tage. Sehr viel Blutverlust, Menstruationsbeschwerden. Druckgefühl im Becken.

Habitus: Typus myomatosus; dicke, matte, anämische Person, Schleimhäute blaß, Hämoglobin 30 %, 3500000 Erythrocyten. Beträchtliches Fettpolster, soll Zucker im Urin haben. Hier nicht gefunden.

Genitalbefund: Mannskopfgroßes Myom.

Diagnose: Myom — Diabetes (?).

Verlauf: 25. bis 28. 11. 60 Lichtminuten, 25 x appliziert.

1. bis 9. 12. Menses, viel Blutverlust, jetzt geschwollene Beine.

19. bis 21. 12. 52 Lichtminuten, $11^1/_2$ x appliziert.

28. 12. 1910 bis 3. 1. 1911. Menses schwächer als sonst, Krämpfe, was seit langem nicht vorgekommen ist; Erbrechen.

5. 1. 20 Lichtminuten, 5 x appliziert.

22. 1. Am 5. 1. begann eine sehr intensive Blutung, die bis heute dauert. Patientin macht einen erschreckend matten, ausgebluteten Eindruck. Hämoglobin 19 %, Erythrocyten 2100000.

22. bis 28. 1. 120 Lichtminuten, $39^1/_2$ x appliziert.

3. bis 4. 3. 25 Lichtminuten, 8 x appliziert.

16. bis 22. 3. 117 Lichtminuten, 33 x appliziert.

Ende März Exploration: Myom nur noch faustgroß.

6. 4. Seit 23. 1. keinen Tropfen Blut mehr verloren. Patientin fühlt sich ganz verändert, sehr guter Appetit, sehr guter Schlaf, Stuhlgang (Purgen); macht schon weitere Spaziergänge. Nur Klagen über Ermüdungsgefühl und Schmerzen in den Beinen.

6. bis 7. 4. 117 Lichtminuten, 41 x appliziert.

4. bis 5. 5. 111 Lichtminuten, $55^1/_2$ x appliziert.

5. 5. Hämoglobin 63 %.

13. 7. Am 28. 6. eine geringe Blutung, ebenso am 29. 6.; kommt deswegen. Befund: Kolpitis erythematosa spezifica.

*Fall 53.* Frau O. K., 52 Jahre alt. Angeblich immer gesund. Neun Geburten. Erste Menstruation mit 14 Jahren, Menses immer regelmäßig alle vier Wochen, Dauer vier bis fünf Tage, mäßiger Blutverlust. Seit dem 46. Lebensjahre Menses alle drei bis vier Wochen, Dauer sechs bis acht Tage. Seit drei Jahren etwa alle drei Monate Menses, zirka sieben Tage Dauer, das letztemal fünfmonatlicher Intervall. Menstrualbeschwerden: Wallung, Kreuzschmerzen, Herzklopfen, Schwäche. Vom Arzt in die Klinik gesandt.

Habitus: Cyanotische Frau, in gutem Ernährungszustande, rote Schleimhäute, Hämoglobin 65 %, Erythrocyten 3800000. Haut welk, schlaff, Striae, Follikel sind sichtbar.

Genitalbefund: Myom, zum Teil in der etwas geöffneten Cervix liegend. Eiweiß positiv.

Diagnose: Myom, chronische Nephritis.

Verlauf: 7. bis 23. 12. 80 Lichtminuten, 17 x appliziert. Anfang Januar 1911 ein paar Tropfen Blut.

16. bis 17. 1. Menses sehr schwach.

18. bis 19. 1. 50 Lichtminuten, $20^1/_2$ x appliziert.

6. bis 9. 2. 60 Lichtminuten, $28^1/_2$ x.

12. 2. Ganz kurze Blutung, etwa drei Stunden lang. Seit Ende Dezember bestehen Wallungen.

1. bis 3. 3. 60 Lichtminuten, 24 x appliziert.

Nachricht, daß keine Blutungen mehr bestehen.

*Fall 54.* Frau L. 60 Jahre alt. Angeblich nie krank gewesen. Vor 26 Jahren Abrasio wegen Sterilität, darnach Blutung wesentlich stärker. Eine Geburt, vier Aborte.

Erste Menstruation? Letzte Menstruation dauert jetzt sechs Wochen an. Am 28. 11. verstärkt. Menses waren vor langer Zeit regelmäßig, aber immer stark. Allgemeine Menstruationsbeschwerden, Druckgefühl im Becken. Patientin hat vor 15 Jahren das Myom zum erstenmal gespürt.

Habitus: Etwas blaß aussehende Matrone, Schleimhäute mittlerer Färbung, Hämoglobin 60 %, mittleres Fettpolster, nervöse Herzbeschwerden.

Genitalbefund: Doppelfaustgroßer Tumor.

Diagnose: Myom.

Verlauf: 14. bis 17. 12. 97 Lichtminuten, $33^1/_2$ x appliziert.

16. 12. Patientin hat schlecht geschlafen, jetzt stark beschleunigte Herztätigkeit.

17. 12. Patientin hat wegen Aufregung schlecht geschlafen.

9. bis 11. 1. 1911. 122 Lichtminuten, 46 x.

1. bis 3. 2. 121 Lichtminuten, 64 x appliziert.

9. bis 16. 2. Menses ganz schwach, es war zeitweise nur roter

Schleim. So wie zwischen dem 57. und 60. Lebensjahr, wo es Patientin gut ging. Zugleich starke Brustdrüsensekretion. Konnte ohne Steigerung der Blutung herumgehen. Fühlte sich unmotiviert elend.

Seit 10. 2. leichtes Erythem am Leibe rechts und links, Hüfte und Gesäß. Am Gesäß auch Jucken.

25. 2. Leichte Bräunung überall; am Abdomen, Hüften und Kreuz. Tumor zwei Querfinger über Rippenbogen.

25. bis 26. 2. 141 Lichtminuten, 51 x.

18. bis 21. 3. 157 Lichtminuten, 64 x.

20. 3. Im Anschluß an eine vaginale Exploration mittlere Blutung, daraufhin werden zwei weitere Serien vorgeschlagen.

Am nächsten Tag keine Blutung, auch früher kam schon wie jetzt ein Mittelunwohlsein vor.

4. bis 20. 4. Menses ganz wenig, immer nur jeden zweiten Tag blutig gefärbter Schleim.

28. bis 29. 4. 139 Lichtminuten, 47 $^1/_4$ x appliziert.

29. 4. Myom wesentlich kleiner geworden.

4. bis 18. 5. Alle paar Tage ein wenig Blutung. Am 13. Tage verstärkt.

29. bis 30. 5. 117 Lichtminuten, 113 x. Myom doppeltfaustgroß, um ein Drittel verkleinert. Patientin wird als geheilt entlassen.

*Fall 55.* Fräulein S. V., Lehrerin. Angeblich bis jetzt nie ernstlich krank gewesen. Menstruation unregelmäßig, vier bis sieben Wochen Pause, Dauer sechs Tage, stark. Seit fünf Jahren noch unregelmäßiger. Dauer bis zu vier Wochen, mit manchmal nur acht bis 14tägiger Pause. Patientin kommt wegen Menorrhagien, die jedoch seit zwei Monaten besser sind. Plötzlicher Fettansatz in letzter Zeit.

Habitus: Dicke, nervöse Frau, rote Schleimhäute, mächtiges Fettpolster.

Genitalbefund: Uterus ganz klein, anteflektiert, frei beweglich.

Diagnose: Metropathia hämorrhagica.

Verlauf: 1. bis 7. 1. Menses.

9. bis 21. 1. 123 Lichtminuten, 59 $^1/_2$ x.

26. bis 30. 1. 45 Lichtminuten, 15 $^1/_2$ x.

Patientin entzog sich der Behandlung.

8. 3. 1911. Bericht: Ich hatte die Periode erst vor wenigen Tagen (vom 2. bis 6. 3., vorher am 1. bis 7. 1.) und zwar sehr schwach, fast nur tropfenweise, besondere Beschwerden hatte ich auch nicht dabei. Patientin wird als oligomenorrhoisch geführt.

*Fall 56.* Frau E. O., 55 Jahre. Notarsfrau. Außer Wanderniere angeblich immer gesund. Erste Menstruation mit zwölf Jahren, Menses früher immer unregelmäßig, drei bis vier Wochen Interwall, Dauer fünf bis sechs Tage, mittlerer Blutverlust, zwei Geburten, ein Abort. Seit den letzten Jahren Menstruation regelmäßig, alle vier Wochen, Dauer

acht Tage. Seit dem letzen Frühjahr 14 Tage Dauer, dabei heftige Leibschmerzen und sehr starker Blutverlust, auch Kopfschmerzen und Ziehen in den Gliedern, schlechter Schlaf.

Habitus: Etwas blasse Frau, reichlich entwickelte Fettpolster, nervöses Herz, Hämoglobin 70%, Erythrocyten 3400000 welke gespannte, Haut, die außerordentlich empfindlich ist.

Genitalbefund: Doppelfaustgroßes Myom.

Diagnose: Myom.

Verlauf: 11. bis 25. 1. 85 Lichtminuten, $28^1/_2$ x.

2. bis 12. 2. Menses wie gewöhnlich.

13. bis 16. 2. 108 Lichtminuten, $41^1/_2$ x.

6. 3. Seit drei Wochen Wallungen und seit dem letzten Unwohlsein beständig wäßrig-blutiger Ausfluß. Inzwischen drei Tage lang ohne Blutung Hintere Scheidenwand beim Tupfen blutig, Scheidenschleimhaut intakt.

6. bis 9. 3. 135 Lichtminuten, $35^1/_2$ x.

3. 4. Patientin gibt an, acht bis zehn Tage nach der letzten Bestrahlung Jucken vorn links und rechts verspürt zu haben, dem eine vier Tage lange ziemlich intensive Rötung folgte. Rechts stärker. In den folgenden Tagen abgeblaßt, jetzt Bräunung.

3. bis 5. 4. 136 Lichtminuten, $45^1/_2$ x.

5. 4. Anfang März, und dann am 20. und 21. jeweils „eine Kleinigkeit“ wäßrig-blutiger Ausfluß, keine Schmerzen dabei, wie bei der „richtigen“ Periode.

26. 4. Geschwulst total geschwunden.

26. bis 27. 4. 55 Lichtminuten, 25 x.

*Fall 57.* Frau Dr. W., 56 Jahre alt. Sehr empfindliche Haut, acht Geburten, Menses immer unregelmäßig. Patientin leidet außerdem an Darmkatarrh. Allgemeine Menstrualbeschwerden.

Habitus: Dicke, blasse, ängstliche Frau. Blasse Schleimhäute. Hämoglobin 65%, Erythrocyten 3400000. Reichliches Fettpolster, Haut welk und schlaff. Sehr dünn, überall scheinen die Venen durch.

Genitalbefund: Metritischer Uterus, 7 cm Sondenlänge.

Diagnose: Metropathia hämorrhagica.

Verlauf: 13. bis 16. 1. Menses, Herzklopfen, jetzt immer morgens.

14. bis 21. 1. 140 Lichtminuten, 39 x appliziert.

8. 2. Seit 16. 1. zirka alle acht Tage ein bis zwei Tage lang wäßrige Blutung.

31. 1. bis 10. 2. 117 Lichtminuten, 42 x.

21. 2. Am 10. 2. Abrasio wegen Karzinomverdacht. Seither immer Blutung, außer am zweiten und dritten Tage. Patientin hat in Baden-Baden gegen den Ausfluß mit Eisenchlorid gespült und sich dabei stark verätzt, jetzt Klagen über Brennen unten am Damm beim Wasserlassen.

21. bis 26. 2. 130 Lichtminuten, 50 x.

27. 2. bis 7. 3. Menses nicht stark, mit Pausen.

15. bis 17. 3. 95 Lichtminuten, 32 x appliziert.

10. bis 11. 4. 205 Lichtminuten, 46 x.

10. 4. Keine Blutung mehr, Klagen allgemeiner Art: Klopfen der Arterien, ein „Messerschneiden“ und Stechen im Unterleib, das „furchtbar“ schmerzt; Appetit glänzend; Schwäche in den Beinen.

*Fall 58.* Frau S., 54 Jahre alt. 1896 Lungenkatarrh. 1903 Mammaamputation. 1905 Rezidivoperation. Erste Menstruation mit 15 Jahren, immer sehr stark, sehr starke Schmerzen. Dauer drei bis vier Tage. Seit zirka neun Jahren alle $3^1{}_2$ Wochen, sieben bis acht Tage Dauer, viel Blutverlust. Allgemeine Menstrualbeschwerden.

Ende Juli sehr starke Blutung, im Anschluß heftige Schmerzen im Rücken und Schwäche, so daß Patientin kaum gehen konnte.

Habitus: Sehr beleibte Frau, leidender Ausdruck. Schleimhäute rot, Hämoglobin 60 bis 65%. Erythrocyten 4100000. Starkes Fettpolster, Herzneurose, Haut welk, gespannt.

Genitalbefund: Verdacht auf Ovarienkarzinom und Knochenkarzinom im Anschluß an ein vorher operiertes Mammakarzinom.

Diagnose: Myom (?)

Verlauf: 1. bis 7. 1. Menses außerordentlich stark.

19. bis 24. 1. 137 Lichtminuten, $61^1/_2$ x appliziert.

3. bis 9. 2. 115 Lichtminuten, 41 x.

10. 2. Exzision einer karzinomatösen Halsdrüse.

24. bis 25. 2. 165 Lichtminuten, $52^1/_4$ x appliziert.

1. bis 8. 3. Menses.

9. bis 15. 3. 75 Lichtminuten, 30 x.

14. 3. Leib ist viel dicker geworden. Ascites?

Patientin ging an den Metastasen eines mehrfach operierten Mammakarzinoms zugrunde. War vorher amenorrhoisch. Obduktion: Karzinommetastasen in der Leber, Thromben in den Beinvenen und Lungenembolie.

*Fall 59.* Fräulein M. Z., 40 Jahre alt. Erste Menstruation mit 14 Jahren. Regelmäßig, immer sehr stark, sieben bis acht Tage Dauer, etwa alle 21 Tage mit Schmerzen, seit zirka zwei Jahren Menses viel stärker bis zu 16 Tage Dauer. Durch die starken Blutungen ist Patientin so elend, daß sie nichts mehr tun konnte. Große Blutleere, immer Kopfweh.

Habitus: Gesundes Aussehen, ein wenig anämisch und neurasthenisch. Schleimhäute etwas blaß. Geringes Fettpolster.

Genitalbefund: Viele grobknollige Geschwülste, Fundus der Geschwulst handbreit oberhalb der Symphyse.

Diagnose: Myom.

Verlauf: 7. bis 9. 2. 134 Lichtminuten, $64^1/_2$ x appliziert.

8. 2. Patientin hat nachts nur drei viertel Stunden geschlafen.

22. 2. Die Zwischenzeit verlief ohne Besonderheit. Nur immer abnorm müde; Menses kamen acht Tage zu früh, waren bedeutend schwächer („kein Vergleich“), keine Beschwerden dabei.

23. bis 25. 2. 227 Lichtminuten, $63^1/_2$ x.

23. 2. Gut geschlafen.

24. 2. Schlecht geschlafen.

25. 2. Schlecht geschlafen, starkes Herzklopfen.

20. bis 27. 2. Menses viel weniger; subjektives Befinden trotz Menses frisch.

Am 26. 2. trat starke psychische Depression ein. Zustand dauert ca. acht Tage.

5. 3. Fünf Tage nach der Entlassung trat „rotes Plakat auf dem Rücken und an beiden Hüften auf". Wasser wurde nicht gemieden. Combella.

15. bis 18. 3. 238 Lichtminuten, $67^1/_2$ x.

21. bis 29. 3. Menses etwas weniger als gewöhnlich. In der Zwischenzeit starkes Kopfweh. Sonst Allgemeinbefinden gut.

10. bis 11. 4. 180 Lichtminuten, $57^1/_2$ x. Im allgemeinen ging es Patientin seither gut. Allerdings Kreuzweh und Kopfweh. Das Ende April erwartete Unwohlsein blieb aus.

3. bis 5. 5. 160 Lichtminuten, 68 x appliziert.

5. 5. Myom in apfelgroße Knollen verkleinert. Die ganze Tumormasse wesentlich verkleinert.

7. 7. 120 Lichtminuten, $74^1/_2$ x appliziert.

Seit Eintreten der Amenorrhoe bestanden Herzklopfen, fliegende Hitze und Kopfweh. Das seit dem 25. 7. genommene Ovarin-Merck verminderte Herzklopfen und Kopfweh. Hatte aber auf die Wallungen keinen Einfluß, Amenorrhoe besteht fort. Seit ca. acht Tagen bestehen Beschwerden, die von Geh. Rat Krönig als Gallensteinbeschwerden gedeutet werden. Druck in der Magengegend, der krampfartig wurde, leichtes Fieber. Patientin ist dadurch körperlich heruntergekommen, sieht nervös und mager aus.

*Fall 60.* Frau C. B. Vor neun Jahren Eierstockentzündung, vor zwei Jahren Paratyphus. Erste Menstruation mit 13 bis 14 Jahren, früher 25 Tage Pause, drei Tage Dauer, stark. Seit Februar 1910 unregelmäßig, 14 bis 22 Tage Pause, Dauer sechs bis sieben Tage, sehr starke Blutung, Schmerzen im Unterleib, braucht innere Massage, seither die Blutung stärker. Im März 1910 eine 14 tägige starke Blutung, von der sich Patientin nicht erholen konnte. Patientin kommt wegen der Nervosität, Blutung und Unterleibsschmerzen bei der Periode.

Habitus: Sehr aufgeregte magere Frau, blasse Schleimhäute, Hämoglobin 50 bis 60 %, Erythrocyten 3500000.

Genitalbefund: Faustgroßes Myom, dem vorne ein subseröser Apfel aufsitzt.

Diagnose: Myom.

Verlauf: 3. bis 10. 3. 160 Lichtminuten, 43 x.

18. bis 22. 3. Menses viel schwächer als sonst.

24. 3. Patientin fühlt sich frischer.

24. bis 29. 3. 195 Lichtminuten, $62^1/_2$ x.

25. 3. Klagen über Brennen beim Wasserlassen und Schmerzen in der Blase. Cystitis colli, Urotropin, Bärentraubentee, sonstige diffuse Beschwerden.

8. bis 12. 4. Menses etwas mehr als das letztemal, aber weniger als früher, fühlt sich wohler als sonst.

20. bis 24. 4. 180 Lichtminuten, $58^1/_2$ x.

24. 4. Cystoskopie! Das Collum ist ödematös durchtränkt und hyperämisch. Sonst o. B.

10. 5. Wallung seit der letzten Bestrahlung auch nachts, so daß Patientin davon aufwacht.

10. 12. 5. 148 Lichtminuten, 70 x.

12. 5. Periode zum ersten Male ausgeblieben.

13. 5. Myom kaum noch walnußgroß.

9. 6. 125 Lichtminuten, 55 x appliziert.

9. 6. Seit 8. April keine Blutung mehr, Klagen über fliegende Hitze, besonders nachts, Appetit sehr gut, Schlaf mäßig, Stuhlgang in Ordnung, als geheilt entlassen.

*Fall 61.* Frau L. M., 49 Jahre alt. Lues.

Diagnose: Metropathia haemorrhagica.

Verlauf: 10. bis 14. 3. 150 Lichtminuten, 67 x appliziert.

5. 4. 15 Lichtminuten, 3 x.

Wird wegen nervöser Beschwerden Sanatoriumsaufenthalt empfohlen.

*Fall 62.* Krau K., 46 Jahre alt.

Diagnose: Metropathia hämorrhagica.

Verlauf: 6. bis 8. 4. 100 Lichtminuten, $38^1/_2$ x appliziert. Effugit.

*Fall 63 bis 75* sind auszugsweise verwertet, da sie gegen Ende der Behandlung mit Filternahbestrahlung angegriffen sind. Sie werden von andrer Seite ausführlich publiziert.

# Kritische Besprechung.

Zur Übersicht stelle ich der Betrachtung über den Erfolg der Radiotherapie eine Tabelle voraus, in der ich die 62 Fälle nach ihrer Diagnose und Behandlungsmethode zusammengefaßt habe.

## Tabelle A.

### Myome.

Einfeld- bis Dreifeldbestrahlung.

| Fall Nr. | Alter | Dauer bis Heilung | | | Dauer d. Gesamtbehandlung | | |
|---|---|---|---|---|---|---|---|
| | | Monate | L | x | Monate | L | x |
| 12 | 45 | 2 | 91 | ? | 4 | 109 | |
| 9 | 31 | 3 | 108 | ? | $3^1/_2$ | 156 | |
| 14 | 38 | effugit | | | | | |
| 18 | 42 | $2^1/_4$ | 170 | ? | $2^1/_2$ | 170 | |
| 7 | 49 | 1 | 24 | ? | 3 | 114 | |
| 10 | 40 | effugit | | | | | |
| 16 | 52 | $2^1/_2$ | 98 | 21 | 5 | 221 | 41 |
| 21 | 38 | 3 | 277 | 36 | 6 | 431 | 67 |
| 17 | 46 | $4^1/_2$ | 199 | ? | 7 | 264 | |
| 20 | 47 | 3 | 330 | 90 | $3^1/_2$ | 399 | 117 |
| 24 | 50 | 1 | 176 | 26 | $2^1/_2$ | 300 | 47 |
| 26 | 45 | 3 | 317 | 63 | 6 | 532 | 115 |
| 43 | 50 | $2^1/_2$ | 223 | 72 | $2^1/_2$ | 223 | 72 |
| 45 | 38 | effugit | | | | | |
| 47 | 45 | $2^3/_4$ | 248 | 71 | 3 | 310 | 92 |
| 34 | 51 | $1^1/_2$ | 165 | 44 | $1^6/_4$ | 309 | 89 |
| 29 | 37 | 4 | 507 | 95 | $4^1/_2$ | 557 | 117 |
| 44 | 50 | 2 | 325 | 58 | 4 | 390 | 84 |
| 38 | 50 | $4^1/_2$ | 457 | 110 | 5 | 517 | 126 |
| 42 | 53 | 1 | 124 | 49 | 2 | 159 | 54 |
| 39 | 53 | 3 | 328 | 85 | $3^3/_4$ | 383 | 120 |
| 40 | 61 | $1^1/_2$ | 261 | 47 | $2^1/_2$ | 311 | 54 |
| 25 | 51 | 2 | 251 | 84 | 3 | 311 | 179 |
| 53 | 52 | $2^1/_2$ | 258 | 90 | $2^1/_2$ | 258 | 90 |
| | | Rundserien. | | | | | |
| 60 | 45 | 2 | 683 | 234 | 3 | 808 | 289 |
| 54 | 60 | $5^1/_2$ | 886 | $418^1/_2$ | $5^1/_2$ | 886 | 418 |
| 58 | 54 | An Mammakarzinom gestorben | | | | | |

| Fall Nr. | Alter | Dauer bis Heilung | | | Dauer d. Gesamtbehandlung | | |
|---|---|---|---|---|---|---|---|
| | | Monate | L | x | Monate | L | x |
| 59 | 40 | 4 | 779 | 253 | 5 | 1059 | 395 |
| 46 | 50 | 2 | 224 | 57 | $2^1/_2$ | 318 | 87 |
| 49 | 55 | 2 | 275 | 145 | $2^1/_2$ | 295 | 145 |
| 50 | 47 | $3^1/_4$ | 329 | 121 | $5^1/_2$ | 599 | 202 |
| 56 | 55 | 2 | 193 | 70 | $3^1/_2$ | 326 | 176 |
| 35 | 36 | 8 | 1168 | 343 | 8 | 1168 | 343[1]) |
| 41 | 45 | 4 | 451 | 139 | 6 | 762 | 236 |
| 51 | 54 | 2 | 394 | 174 | $4^1/_4$ | 743 | 279 |
| 31 | 46 | $2^1/_2$ | 301 | 61 | $4^3/_4$ | 541 | 133 |
| 48 | 44 | 4 | 461 | 140 | 5 | 650 | 210 |
| 52 | 48 | 3 | 252 | 81 | $7^1/_2$ | 622 | 218 |

[1]) Bei Fall 35 traten durch äußere Verhältnisse größere Pausen zwischen den einzelnen Serien ein.

## Metropathien.

### Einfeld- bis Dreifeldbestrahlung.

| Fall Nr. | Alter | Dauer der Heilung | | | Dauer d. Gesamtbehandlung | | |
|---|---|---|---|---|---|---|---|
| | | Monate | L | x | Monate | L | x |
| 1 | 28 | effugit | | | | | |
| 14 | 32 | „ | | | | | |
| 5 | 52 | 3 | 68 | | 3 | 68 | |
| 2 | 38 | effugit | | | | | |
| 4 | 38 | 1 | 42 | | 1 | 42 | |
| 13 | 55 | $2^1/_2$ | 48 | | 3 | 84 | |
| 6 | 31 | effugit | | | | | |
| 3 | 50 | 4 | 78 | | 4 | 78 | |
| 36 | ? | Entzog sich wegen Heirat der Behandlung | | | | | |
| 8 | 38 | | | | | | |
| 27 | 52 | 2 | 249 | 89 | 4 | 350 | 109 |
| 30 | 30 | 2 | 80 | 12 | 2 | 80 | 12 |
| 32 | 40 | $4^1/_2$ | 337 | 76 | $4^1/_2$ | 337 | 76 |
| 28 | 43 | $2^1/_2$ | 282 | 75 | $4^3/_4$ | 436 | 125 |
| 33 | 51 | 2 | 317 | 80 | $5^1/_2$ | 392 | 114 |
| 19 | 47 | $3^1/_2$ | 174 | 37 | $4^3/_4$ | 268 | 61 |
| 23 | 38 | 3 | 248 | 70 | 3 | 248 | 70 |

| Fall Nr. | Alter | Dauer bis Heilung | | | Dauer d. Gesamtbehandlung | | |
|---|---|---|---|---|---|---|---|
| | | Monate | L | x | Monate | L | x |
| | | Rundserien. | | | | | |
| 62 | 46 | effugit | | | | | |
| 61 | 49 | Wegen nervöser Beschwerden entlassen | | | | | |
| 57 | 56 | 2 | 492 | 163 | 3 | 697 | 209 |
| 55 | 29 | $^2/_3$ | 168 | 75 | $^2/_3$ | 168 | 75 |
| 37 | 44 | $1^1/_4$ | 213 | 54 | $4^3/_4$ | 378 | 102 |
| 11 | 46 | | | | | | |
| 15 | ? | effugit | | | | | |

## Tabelle B.

### Myome.

Rundserien mit Filter.

| Fall Nr. | Alter | Dauer bis Heilung | | | Dauer d. Gesamtbehandlung | | |
|---|---|---|---|---|---|---|---|
| | | Monate | L | x | Monate | L | x |
| 63 | 40 | 2 | 809 | 672 | 3 | 1153 | 962 |
| 64 | $47^1/_2$ | 3 | 1010 | 419 | 6 | 1539 | 853 |
| 65 | 45 | $4^1/_2$ | 710 | 248 | 8 | 1021 | 439 |
| 66 | 43 | Wegen unzureichender Vorbestrahlung rezidiviert | | | | | |
| 67 | 42 | $5^1/_4$ | 793 | 676 | $5^1/_2$ | 1066 | 831 |
| 68 | 43 | effugit | | | | | |
| 69 | 46 | 2 | 430 | 206 | $3^1/_2$ | 879 | 555 |
| 70 | 46 | $2^1/_2$ | 643 | 339 | 4 | 1124 | 683 |
| 71 | 48 | 7 | 811 | 447 | 10 | 1452 | 1039 |
| 72 | 47 | 3 | 1089 | 589 | 5 | 1396 | 834 |
| 73 | 49 | $2^1/_2$ | 620 | 285 | 6 | 978 | 629 |
| 74 | 40 | $5^1/_2$ | 1401 | 814 | $6^1/_2$ | 1735 | 1279 |
| 75 | 43 | $3^1/_4$ | 967 | 816 | $4^1/_2$ | 1256 | 1186 |

In der vorstehenden Tabelle B sind 12 Fälle von Myom und ein Fall von Metropathie nur kurz angeführt, da bei ihnen zu Anfang der Behandlung noch die alte, gegen Ende aber schon die jetzt allgemein in der Klinik geübte Methode der Filternahbestrahlung angewandt wurde, und die erst später als die vorigen 62 Fälle zum Abschluß kam.

## Material.

Es handelt sich bei den 62 Patientinnen um 38 Frauen im Alter von 36 bis 61 Jahren, die an gutartigen Tumoren des Uterus, und um 24 Frauen (28 bis 56 Jahre), die an Metropathia hämorrhagica litten. Die Tumoren waren Myome (submuköse, intramurale und subseröse), deren Größe zwischen kleinsten haselnußgroßen Myomen bis zu solchen, die zwei bis drei Querfinger über den Nabel reichten, schwankte. Bei den Metropathie-Patientinnen bot das Genitale gewöhnlich keinen besonderen Befund. Die Symptome waren in den Myomfällen meistens starke, länger als früher dauernde Blutungen während der Menses. Die Menses waren auch häufig unregelmäßig. Die starken Blutungen führten zu Schwächezuständen und Anämie. Außerdem traten als Menstrualbeschwerden auf: Schwindel, Schweiße, Übelkeit bis zu Erbrechen, Kreuzschmerzen, Leibschmerzen, Kopfweh, Ziehen und Anschwellen der Brüste, Exantheme; seltener Schlaflosigkeit und fast stets allgemeine Abgeschlagenheit, Schwäche und Druckbeschwerden infolge des Tumors. Bei den Metropathie-Patientinnen zeigten sich dieselben Menstruationsbeschwerden, jedoch waren die Blutungen gewöhnlich stärker und unregelmäßiger. In einigen Fällen herrschten sie ununterbrochen und waren nur zur Zeit der Menses verstärkt.

## Ziel der Behandlung.

Das Ziel der Behandlung war bei Frauen, die sich schon nahe der Klimax befanden, durch die künstliche Menopause bei den Myompatientinnen Schrumpfung der Tumoren und Amenorrhoe, bei den Metropathiepatientinnen Amenorrhoe herbeizuführen. Bei jüngeren Frauen, soweit sie nur kleine Myome hatten, wurde nur Oligomenorrhoe erstrebt.

## Erfolg.

Dieses Ziel konnte nicht bei allen Patientinnen erreicht werden, da bei zwölf Patientinnen die Behandlung vorzeitig abgebrochen wurde.

Eine Patientin starb an den Metastasen eines wiederholt operierten Mammakarzinoms, eine Patientin unterbrach die

Behandlung, da sie wieder heiraten und deshalb fertil bleiben wollte; eine Patientin wurde wegen einer schon vorher bestehenden psychischen Erkrankung in ein Sanatorium überwiesen, eine Patientin endlich entzog sich kurz nach Beginn der Behandlung anscheinend aus Unverstand der Behandlung; kurz nach ihrem Fortbleiben wurde berichtet, daß sie wegen einer schon lange bestehenden Störung in einer Irrenanstalt interniert werden mußte. Die übrigen acht Patientinnen blieben aus unbekannter Ursache aus, ehe eine Heilung zeitlich hätte in Betracht kommen können.

Bei den anderen 50 Patientinnen ist folgendes Resultat erreicht worden:

Bei 44 Patientinnen trat Amenorhoe ein; von ihnen waren 32 Myomträgerinnen und 12 litten an Metropathie. Bei den Myomträgerinnen sind die Tumoren teils vollständig verschwunden, teils um bedeutendes zurückgegangen, so daß sie keinerlei Druckbeschwerden mehr verursachen.

Bei einer Myompatientin im Alter von 61 Jahren, bei der schon vorher Menopause bestanden hatte, war das Myom um ein Drittel verkleinert, so daß Patientin jetzt frei von Beschwerden ist. Bei fünf Patientinnen (eine Myom- und vier Metropathiepatientinnen) im Alter von 29, 30, 37, 38 und 40 Jahren ist Oligomenorrhoe erreicht worden.

### Rezidive.

Bei vier Fällen traten nach monatelangem Bestehen von Amenorrhoe wieder Blutungen auf. Es handelt sich um die Fälle 11, 17, 18, 28.

Bei Fall 11 war nach einer Behandlung von zwei Monaten Amenorrhoe eingetreten; Patientin war im ganzen nur 144 Lichtminuten lang bestrahlt worden; acht Monate später traten wieder die Menses auf, die aber schon nach einer neu applizierten Serie wieder sisitierten; zur Sicherheit wurden noch zwei weitere Serien aufgewandt. Bei den Fällen 17 und 28 traten mehrere Monate nach Beendigung der Behandlung einmalige Blutung auf, die nicht wiederkehrten, obgleich nicht wieder bestrahlt wurde. Bei Fall 18 ist das Auftreten von Blutungen

dadurch zu erklären, daß Patientin nach Eintritt der Amenorrhoe sich nicht weiter bestrahlen ließ, so daß eine genügende Menge von Röntgenstrahlen nicht appliziert werden konnte.

Wenn damit der Erfolg der 62 auf Tabelle A aufgeführten Patientinnen geschildert ist, so wurde bei den 14 in Tabelle B notierten Patientinnen im Alter von 40 bis 49 Jahren in zwölf Fällen Amenorrhoe erzielt. Von den beiden restierenden Frauen wurde einmal die Radiotherapie durch einen Typhus mit Komplikationen lange Zeit unterbrochen; die andere Patientin hatte eine Rezidiv wegen unzureichender Vorbestrahlung, die in die erste Zeit der Albers-Schönbergschen Technik fallen.

### Dauer der Behandlung.

Nach Konstatierung des klinischen Erfolges ist wohl die Beantwortung der Frage von Interresse, in welcher Zeit die oben geschilderten Resultate erreicht worden sind. Ich möchte die Zeit sowohl in Monaten feststellen, als auch die Quantität der applizierten x-Strahlen in Lichtminuten und Kienböckeinheiten ausdrücken. Es sind in diese Berechnung nur diejenigen Fälle einbezogen, bei denen die Amenorrhoe erzielt worden ist. Ferner sind die Fälle sowohl nach der Diagnose und der Behandlungsweisse getrennt, als auch in toto zusammengefaßt betrachtet.

Ich habe einerseits diejenigen Fälle zusammengestellt, die mit der Einfeld- bis Dreifeldbestrahlung und andererseits diejenigen, bei denen auch schon die Rundserien und dann auch Filterserien angewand wurden. Bei den Metropathiepatientinnen ließ sich wegen der geringen Anzahl diese Teilung nicht durchführen; werden doch schon so bei einer Durchschnittsbestimmung von so geringer Anzahl von Fällen die Ergebnisse durch Zufälligkeiten getrübt. Ich möchte gleich hier bemerken, daß Fall 35 und Fall 71 aus der Berechnung ausscheiden müssen, da bei beiden Fällen aus äußeren Gründen sowohl die Pausen zwischen den einzelnen Serien zu groß sind, als auch die Serien selbst verzettelt worden sind, so daß sie aus dem Rahmen der übrigen Fälle herausfallen und unberechtigt die Durchschnittszahl belasten würden.

### a) Nach Monaten betrachtet.

Wenden wir uns zuerst den Metropathiepatientinnen zu, so ist bei ihnen die durchschnittliche Behandlungsdauer $2^2/_3$ Monate bis Eintritt der Amenorrhoe und vier Monate bis zur Entlassung.

Auf die verschiedenen Altersstufen berechnet, ergibt sich eine durchschnittliche Behandlungsdauer bei Frauen von:

| | bis zur Amenorrhoe | bis zur Entlassung |
|---|---|---|
| 30 bis 45 Jahre | $2^1/_4$ Monate | $3^3/_4$ Monate |
| 46 „ 50 „ | $3^1/_2$ „ | $4^1/_4$ „ |
| 51 Jahre und darüber | $2^1/_3$ „ | $3^2/_3$ „ |

Es zeigt sich hier, daß Frauen von 51 Jahren und darüber anscheinend schneller geheilt werden als jüngere Frauen. Wenn hier Frauen bis zum 45. Lebensjahre schneller geheilt erscheinen, so verweise ich noch einmal darauf, daß bei den Metropathiepatientinnen nur sehr kleine Zahlen zu Gebote stehen und so Zufälligkeiten eine große Rolle spielen können.

Bei den Myompatientinnen können wegen der größeren Anzahl die einzelnen Behandlungsarten voneinander getrennt betrachtet werden.

#### Einfeld- bis Dreifeldbestrahlung.

Hier war eine durchschnittliche Behandlung von $2^1/_3$ Monaten bis zur Amenorrhoe und $3^3/_4$ Monaten bis zur Entlassung nötig. Auf die Altersstufen übertragen ergibt sich

| | bis zur Amenorrhoe | bis zur Entlassung |
|---|---|---|
| 30 bis 45 Jahre | $2^2/_3$ Monate | $3^3/_4$ Monate |
| 46 „ 50 „ | $2^1/_4$ „ | 4 „ |
| 51 Jahre und darüber | 2 „ | $3^3/_4$ „ |

#### Rundserien und Filterserien.

Hier beträgt die durchschnittliche Behandlungsdauer bis zur Amenorrhoe 3 Monate und bis zur Entlassung $4^1/_2$ Monate. Auf die Altersklassen verteilt:

| | bis zur Amenorrhoe | bis zur Entlassung |
|---|---|---|
| 30 bis 45 Jahre | $4^1/_2$ Monate | $5^1/_4$ Monate |
| 46 „ 50 „ | $2^2/_3$ „ | 4 „ |
| 51 Jahre und darüber | 2 „ | 3 „ |

Die Behandlung bei dieser Methode scheint länger zu dauern als bei der Einfeld- bis Dreifeldbestrahlung. Hieraus ist aber nicht zu schließen, daß die Rundserien der Filterbestrahlung der früheren Methode nachstehen. denn diese Fälle sind früher mit der Einfeld- bis Dreifeldbestrahlung behandelt worden. Erst als diese Methode zeitlich nicht den gewünschten Erfolg hatte, ging man zur Rundserienbehandlung über. Daraus dürfte man vielleicht sogar schließen, daß die Patientinnen dieser Gruppe schlechtere Resultate in bezug auf die Behandlungsdauer zum Teil direkt zeigen müssen. Hier trat häufig schon nach ein bis zwei Rundserien die Cessatio mensium ein.

Fassen wir nun in der Berechnung alle Myomfälle zusammen, so finden wir bei allen Methoden, die im Prinzip auf der Anordnung der Technik von Albers-Schönberg beruhen, eine durchschnittliche Behandlungsdauer von $2^2/_3$ Monaten bis zur Amenorrhoe und von vier Monaten bis zur Entlassung. Die einzelnen Altersstufen beanspruchten:

| | bis zur Amenorrhoe | bis zur Entlassung |
|---|---|---|
| 30 bis 45 Jahre | $3^1/_2$ Monate | $4^1/_2$ Monate |
| 46 „ 50 „ | $2^1/_2$ „ | $4^1/_2$ „ |
| 51 Jahre und darüber | 2 „ | $3^1/_2$ „ |

Bei den Myomfällen zeigt sich wohl klar, daß je näher die Frauen der Klimax kommen, desto kürzere Zeit zur Heilung gebrauchen. Die durchschnittliche Behandlungsdauer der Metropathie- und der Myompatientinnen ist gleich. (Siehe Kurvenanlage I.)

### b) Nach Lichtminuten berechnet.

Die Feststellung der Behandlungsdauer nach Monaten muß noch durch Angabe der zur Heilung nötigen Zahl der Lichtminuten ergänzt werden. Auch hier soll zuerst die Durchschnittszahl der gesamten Metropathiefälle und dann die Myomfälle nach Methoden gesondert ermittelt werden.

Bei den Metropathiepatientinnen wurde durchschnittlich bis zur Amenorrhoe 300 Lichtminuten und bis zur Entlassung 389 Lichtminuten bestrahlt. Auf die einzelnen Altersstufen ergibt sich ein Gebrauch von:

| | bis zur Amenorrhoe | bis zur Entlassung. |
|---|---|---|
| 30 bis 45 Jahre | 202 L | 310 L |
| 46 „ 50 „ | 366 L | 452 L |
| 51 Jahre und darüber | 331 L | 404 L |

Hier ergibt sich derselbe Schluß wie bei der Berechnung nach Monaten, daß eine so geringe Anzahl von Fällen keine durchaus bindenden Zahlen geben kann.

Bei den Myomträgerinnen ergibt sich:

Bei der Einfeld- bis Dreifeldbestrahlung waren durchschnittlich 214 Lichtminuten bis zur Amenorrhoe und 279 Lichtminuten bis zur Entlassung erforderlich. Die Altersklassen benötigten:

| | bis zur Amenorrhoe | bis zur Entlassung |
|---|---|---|
| 30 bis 45 Jahre | 187 L | 255 L |
| 46 „ 50 „ | 251 L | 327 L |
| 51 Jahre und darüber | 204 L | 255 L |

Bei den Fällen, die auch mit Rund- und Filterserien behandelt worden sind, ergaben sich folgende Zahlen:

Bis zur Amenorrhoe durchschnittlich 548 Lichtminuten, bis zur Entlassung 802 Lichtminuten. Dem Alter nach erforderten Frauen von

| | bis zur Amenorrhoe | bis zur Entlassung |
|---|---|---|
| 30 bis 45 Jahren | 773 L | 946 L |
| 46 „ 50 „ | 433 L | 899 L |
| 51 Jahren und darüber | 437 L | 562 L |

Die Steigerung der Dosis nach der Zahl der Lichtminuten und der x gemessen, resultiert aus der Vermehrung der Eingangspforten für die Röntgenstrahlen. Die durchschnittlich gebrauchte Lichtminutenzahl bei allen Myomträgerinnen stellte sich bis zur Amenorrhoe auf 381 Lichtminuten und bis zur Entlasssung auf 540 Lichtminuten. Dem Alter nach erforderten Frauen von

| | bis zur Amenorrhoe | bis zur Entlassung |
|---|---|---|
| 30 bis 45 Jahren | 480 L | 600 L |
| 46 „ 50 „ | 342 L | 613 L |
| 51 Jahren und darüber | 320 L | 408 L |

so daß sich auch hier eine günstigere Stellung der älteren Frauen zeigt. (Siehe Kurvenanlage II.)

### c) Nach Kienböckeinheiten gemessen.

Wenn man in Betracht zieht, daß der Effekt einer Lichtminute von der Stromintensität im sekundären Stromkreise abhängig ist, wird man verstehen, daß je nach der Belastung der Röhre eine verschiedene biologische Wirkung erzielt werden kann. Durch die von Kienböck angegebene Dosimetrie ist man nun in die Lage versetzt, einigermaßen genau die gegebene Dosis abzulesen. So wird die Angabe der nach Kienböck gemessenen Dosen am anschaulichsten schildern, welche Applikationsmenge nötig ist.

Bei den Metropathiepatientinnen waren durchschnittlich bis zur Amenorrhoe 154 x und bis zur Entlassung 211 x nötig. Auf die Altersstufen verteilt:

| | bis zur Amenorrhoe | bis zur Entlassung |
|---|---|---|
| 30 bis 45 Jahre | 64 x | 95 x |
| 47 „ 50 „ | 121 x | 166 x |
| 51 Jahre und darüber | 123 x | 161 x |

Bei den Myompatientinnen stellte sich bei der Einfeld- bis Dreifeldbestrahlung durchschnittlich die gebrauchte Dosis auf 65 x bis zur Amenorrhoe auf 95 x bis zur Entlassung. Auf die Alterstufen verteilt:

| | bis zur Amenorrhoe | bis zur Entlassung |
|---|---|---|
| 30 bis 45 Jahre | 67 x | 104 x |
| 46 „ 50 „ | 65 x | 86 x |
| 51 Jahre und darüber | 72 x | 95 x |

Bei den auch mit Rund- und Filterserien gleichzeitig behandelten Myomträgerinnen war die durchschnittlich benötigte Dosis bis zur Amenorrhoe 303 x und bis zur Entlassung 519 x. Auf die Altersstufen verteilt:

| | bis zur Amenorrhoe | bis zur Entlassung |
|---|---|---|
| 30 bis 45 Jahre | 479 x | 647 x |
| 46 „ 50 „ | 228 x | 626 x |
| 51 Jahre und darüber | 203 x | 284 x |

Zieht man nun alle Myomfälle zusammen, sowohl die mit Einfeld- bis Dreifeldbestrahlung, als auch die mit Rund- und Filterserien behandelten, erhält man als Ergebnis: durchschnitt-

lich erforderliche Zahl der Kienböckeinheiten bis zur Amenorrhoe 184 x, und bis zur Entlassung 307 x. Auf die Altersstufen verteilt:

| | bis zur Amenorrhoe | bis zur Entlassung |
|---|---|---|
| 30 bis 45 Jahre | 273 x | 376 x |
| 46 „ 50 „ | 147 x | 356 x |
| 51 Jahre und darüber | 132 x | 189 x |

Auch hier ergibt sich also, daß die Applikationsmenge mit dem zunehmenden Alter der Patientin kleiner wird (siehe Kurvenanlage II).

**Schluß.**

Wenn die kurze Mitteilung der Technik den Zweck verfolgte, die genau aufgeführten Krankenjournale verständlicher zu machen, so wird es, denke ich, gelungen sein, eine klare Vorstellung der in der Freiburger Universitätsfrauenklinik befolgten Methode der Radiotherapie zu geben. Die kritische Betrachtung läßt deutlich erkennen, daß die Röntgenbehandlung in der Gynäkologie bereits eine Bedeutung gewonnen hat. Trotzdem bezeichnet die zusammenfassende Kritik mit ihren Durchschnittszahlen den Wert der Methode zweifellos zu gering. Es liegt ja in der Natur der Sache, daß jede Methode in ihren primitiven Anfängen schlechtere Resultate zeigt als am Ende; die besseren Resultate der letzten Entwicklungsphase sind natürlich in einer zusammenfassenden Besprechung durch die schlechteren der früheren Zeit auf einen geringeren Wert herabgedrückt. Aber auch diese Mittelwerte zeigen schon deutlich den Fortschritt der Entwicklung der gynäkologischen Radiotherapie. Das ist am besten aus folgendem zu erkennen:

Gauß[1]) berechnete auf Grund einer Zusammenstellung, in der die ersten 37 Fälle meiner Arbeit bereits mitverwertet sind, daß eine 50jährige Myompatientin zu der jener Berechnung entsprechenden Zeit im Durchschnitt $5^1/_2$ Monate und darin 75 x bis zur Cessatio mensium brauche. Demgegenüber würde ich nach den meiner Statistik zugrunde liegenden Berechnungen sagen können, daß die Heilung der gleichen Patientin durch-

[1]) S. Zentralblatt für Gynäkologie 1911, Nr. 10.

schnittlich in $2^1/_2$ Monaten mit einer Applikation von 147 x erreicht wurde. Der zeitliche Fortschritt springt sofort in die Augen. Auffällig ist nur, eine wie unverhältnismäßig viel größere Strahlendosis der Patientin durch die augenblicklich geübte Methode inkorporiert wird. Dies erklärt sich jedoch zwanglos aus der Vermehrung der Eingangspforten in der letzten Zeit, die natürlich eine vermehrte Zufuhr der applizierten Strahlenmenge bedeutet.

Ob die auf diese Weise zugeführte Lichtdosis nötig und dabei wenigstens in der Tiefe wirksam ist, läßt sich vorderhand nicht sagen, da (l. c.) „die von uns als Eingangspforten der Strahlen benutzten Wege durchaus ungleichwertig sind, so daß ein Teil der rite applizierten Dosis wohl für die Tiefenwirkung verloren geht".

Die oben geschilderte, allmählich erreichte Entwicklungsphase der gynäkologischen Radiotherapie bedeutet zweifellos gegen früher einen großen Fortschritt. Es wäre falsch, den von anderer Seite verschiedentlich gemachten Vorschlag zu befolgen, daß die Radiotherapeuten sich einer einheitlich ausgearbeiteten Technik bedienen möchte. Darin würde ein Stillstand zu sehen sein, der Entwicklung und Bedeutung der in Frage stehenden Methoden schädigen müßte. Aus dieser Überlegung heraus sind Untersuchungen in der Freiburger Universitätsfrauenklinik im Gange, die wiederum durch zweckmäßige Änderung der Technik eine weitere Beschleunigung des Heileffektes anstreben. Die Ergebnisse dieser Untersuchungen, die noch nicht abgeschlossen sind, werden von anderer Seite veröffentlicht werden.

Zum Schluß erfülle ich gern die angenehme Pflicht, Herrn Geh. Hofrat Prof. Dr. Krönig für die freundliche Überlassung des Materials und Herrn Privatdozent Dr. Gauß für die stets liebenswürdige Bereitwilligkeit, mit der er mir wertvolle Ratschläge gab, aufs wärmste zu danken.

## Kurvenanlage I a.

Zur besseren Uebersicht lasse ich 2 Kurven folgen, in denen die prozentuale Heilung der Myom- und Metropathie-Patienten getrennt und zusammengesetzt dargestellt ist.

Bei der ersten Kurve zeigt sich, daß die Myom- und Metropathie-Fälle fast parallel nebeneinander verlaufen Wenn die Metropathie-Fälle schneller geheilt erscheinen, so verweise ich wieder darauf, daß hier nur eine geringe Zahl von Fällen zur Durchschnittsberechnung zur Verfügung standen.

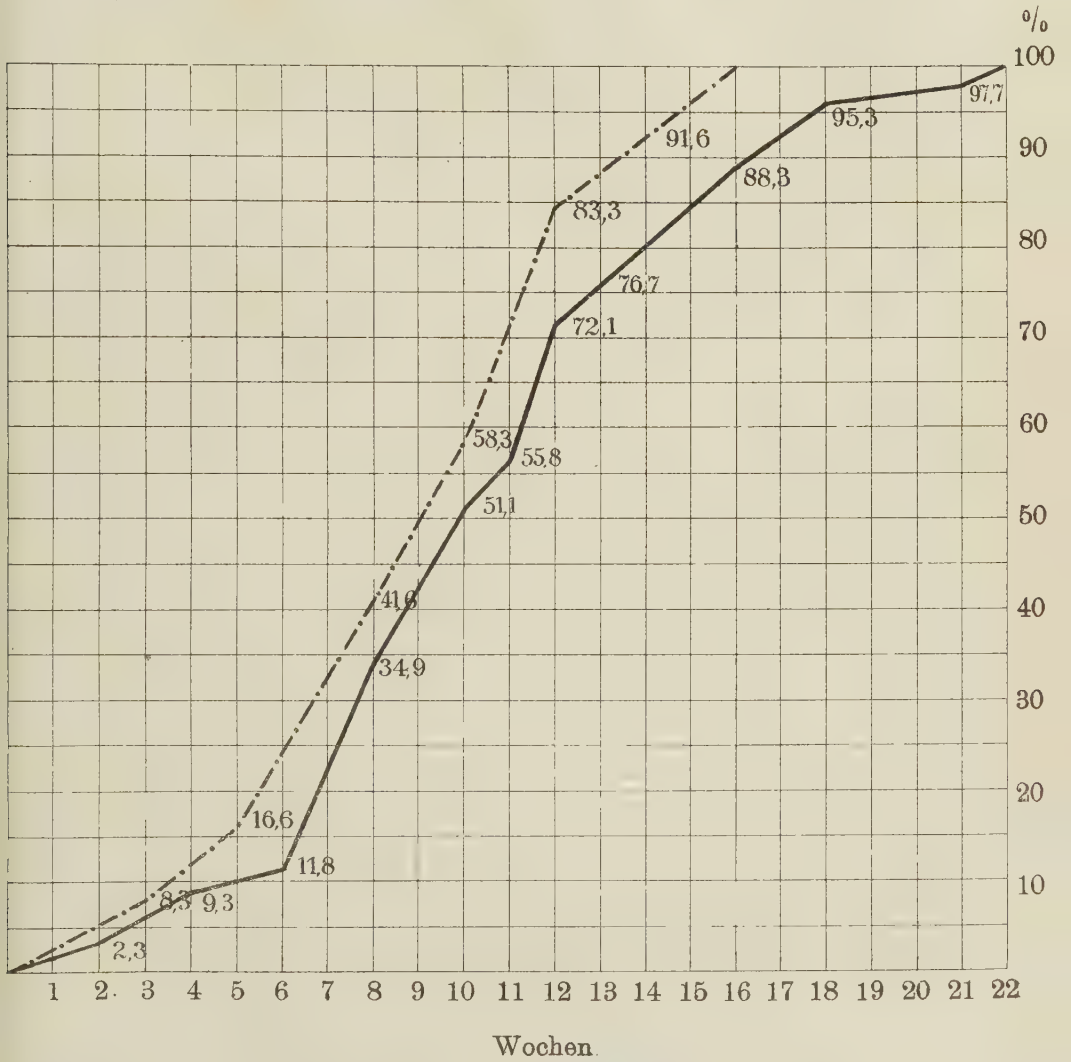


Myome
(44 Fälle)

Metropathie
(12 Fälle)

## Kurvenanlage Ib.

Die zweite Kurve faßt die Myom- und Metropathie-Fälle zusammen. Sie zeigt, daß nach 8 Wochen ein Dritteil, nach 11 Wochen die Hälfte und nach 13 Wochen 75% der Fälle geheilt worden sind.

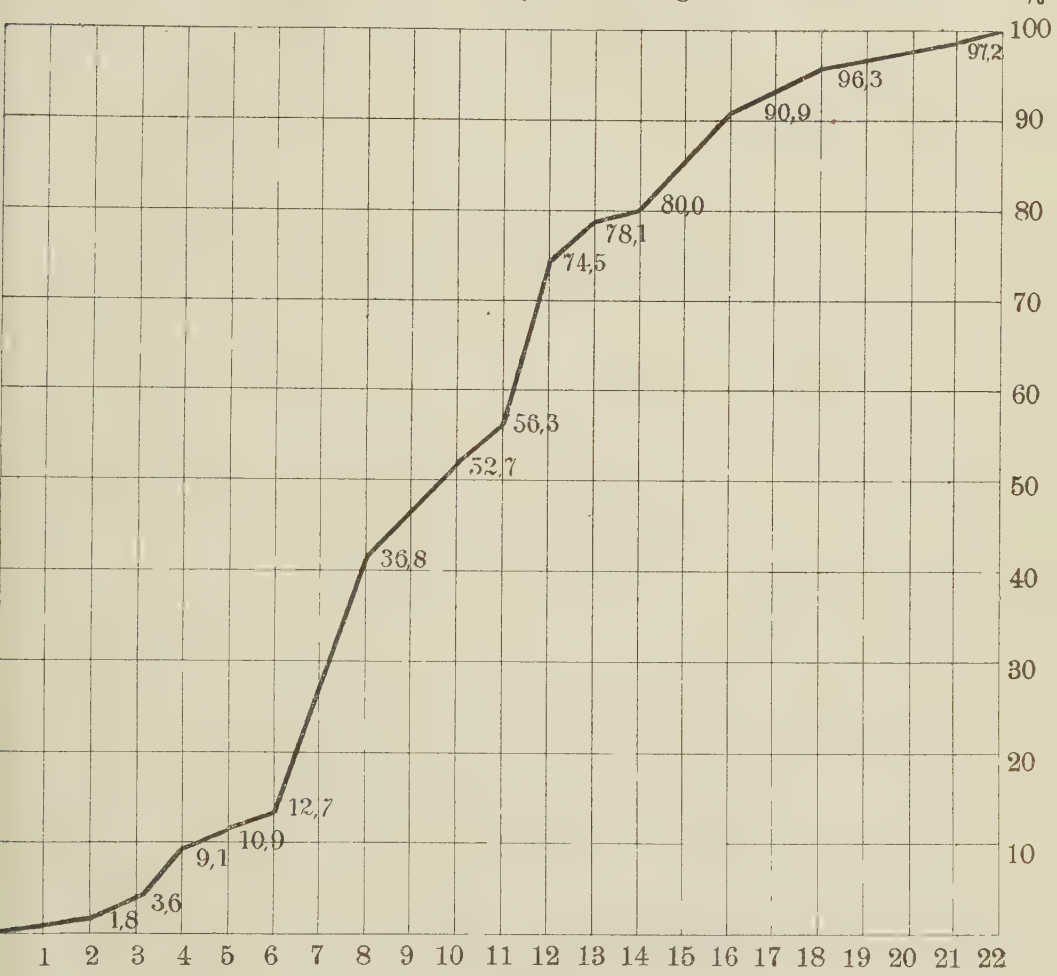


Alle Fälle zusammengefaßt.

## Kurvenanlage II.

Auch hier soll eine praktische Darstellung das Resultat anschaulicher machen.

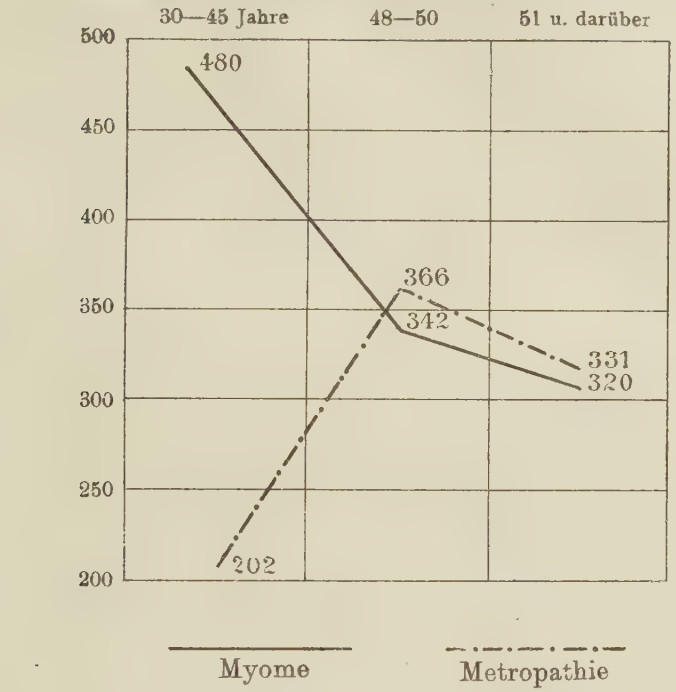


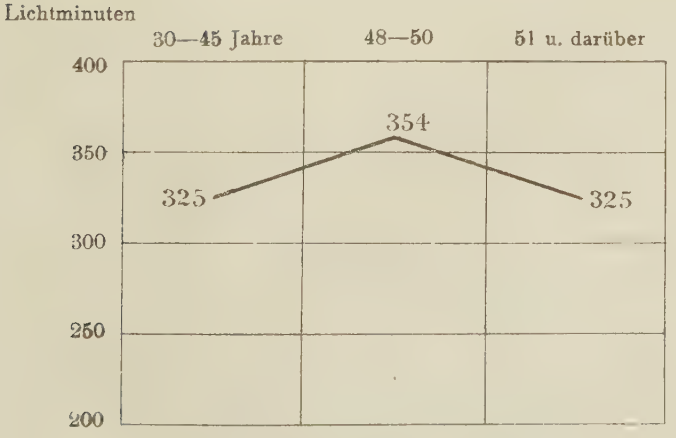


Alle Fälle zusammengefaßt.

## Kurvenanlage III.

Hier ist das graphisch dargestellte Ergebnis folgendes:

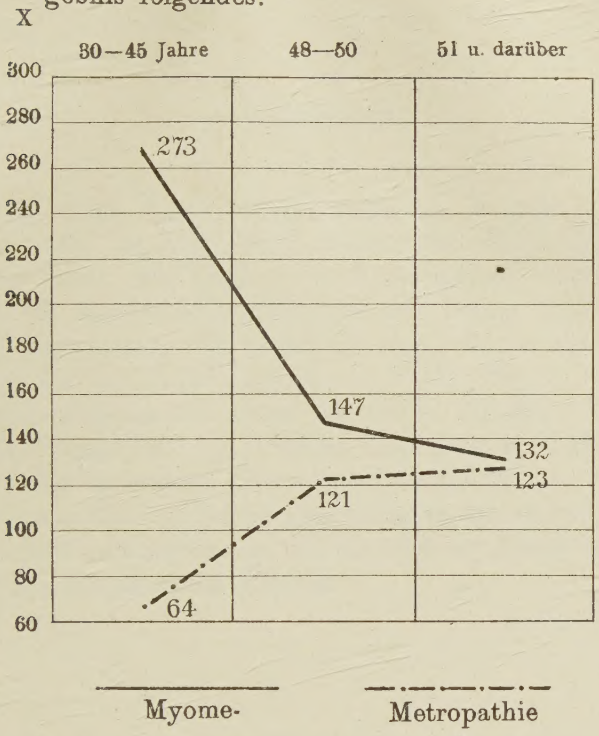


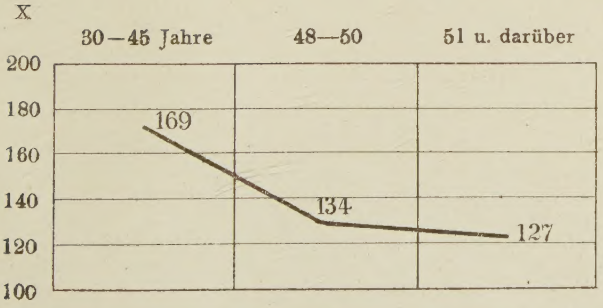


Alle Fälle zusammengefaßt.

# Lebenslauf.

Ich, Hans Georg Hirsch, jüdischer Religion, bin am 12. Juni 1887 als Sohn des Kaufmanns Max Hirsch und seiner Ehefrau Marie, geb. Neumann zu Berlin geboren. Hier absolvierte ich das Köllnische Gymnasium. Ostern 1903 erwarb ich die Berechtigung zum einjährigen Dienst und im Herbst 1906 bestand ich das Abiturientenexamen. Dann studierte ich an der Friedrich-Wilhelms-Universität zu Berlin Medizin. Nachdem ich im Februar 1909 die ärztliche Vorprüfung bestanden hatte, genügte ich im Sommer 1909 meiner Dienstpflicht beim 3. Garde-Regiment zu Fuß. Im Herbst 1910 bezog ich die Albert-Ludwigs-Universität zu Freiburg, an der ich mich im Herbst 1911 der ärztlichen Hauptprüfung unterzog.